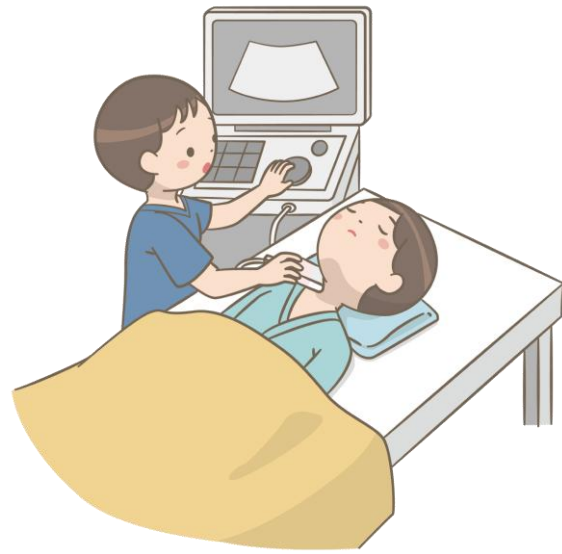

では、2日目 実習スタート！

できるだけ

同じような写真を見つけよう！



前回の資料も見ながら
思い出していこう！

「腹部消化管」

心窩部縱走查

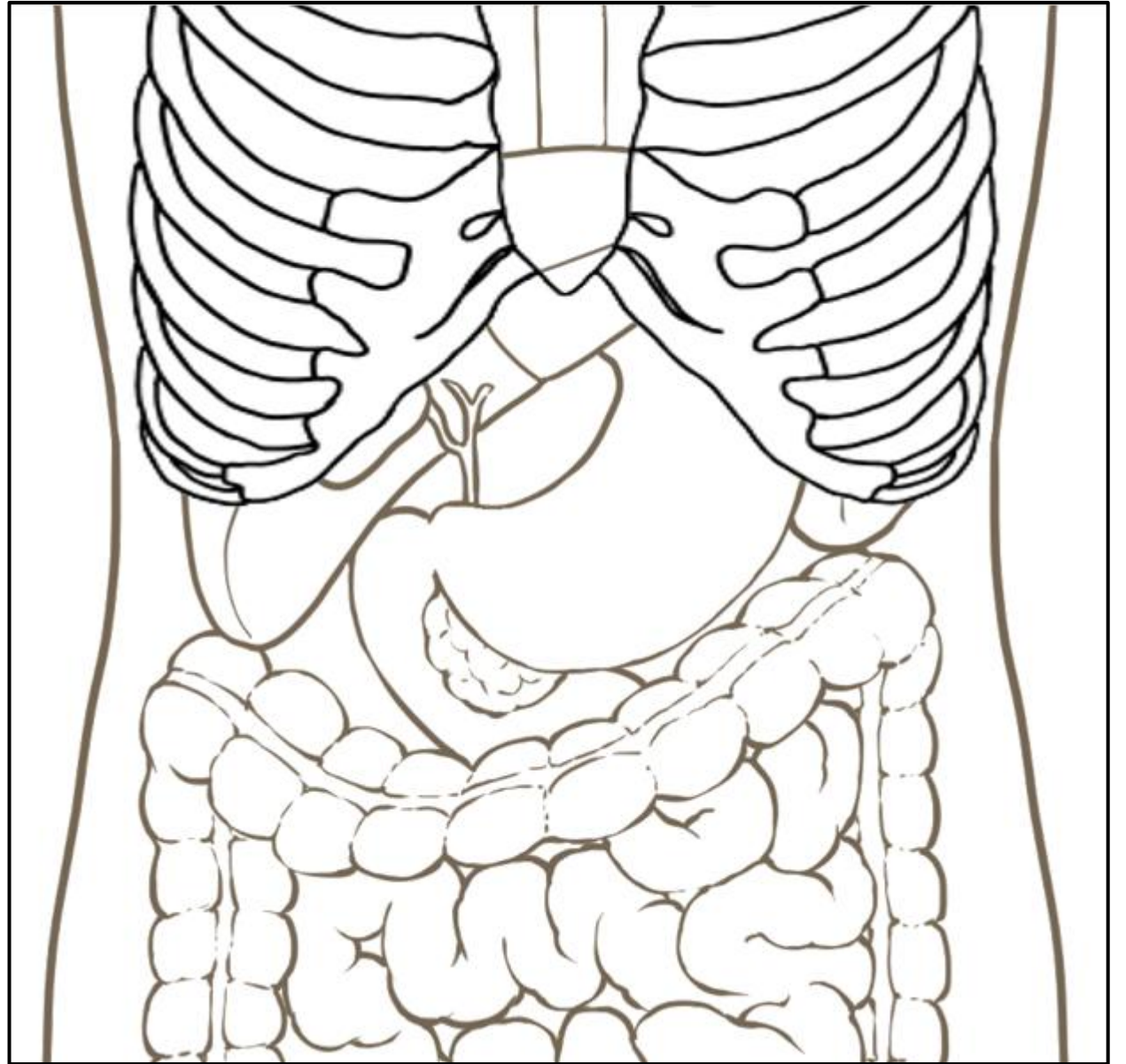
心窩部橫走查

左肋間走查

右肋骨弓下縱走查

右肋骨弓下橫走查

右肋間走查



「腹部消化管」

心窩部**縱**走查

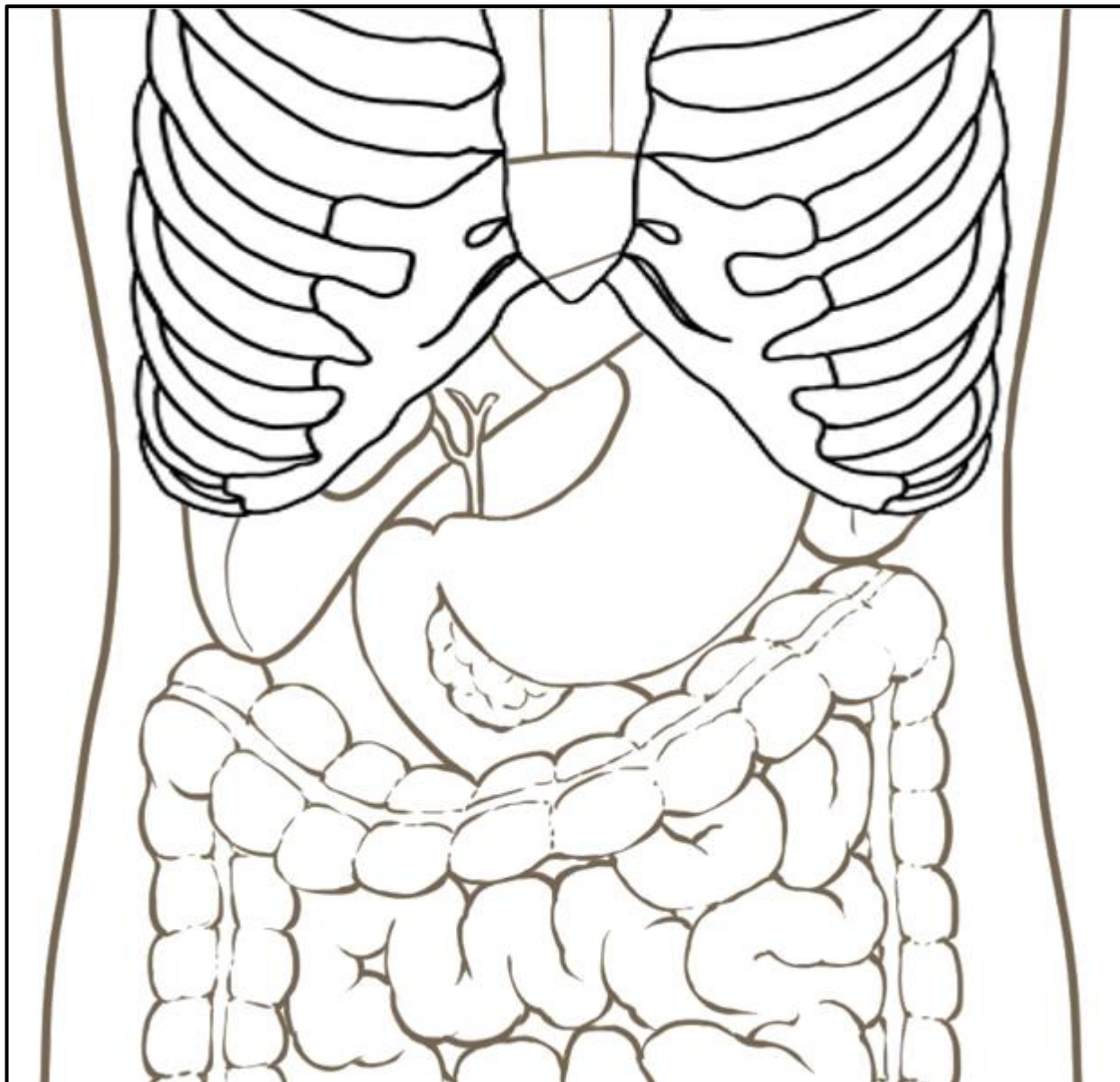
心窩部橫走查

左肋間走查

右肋骨弓下縱走查

右肋骨弓下橫走查

右肋間走查

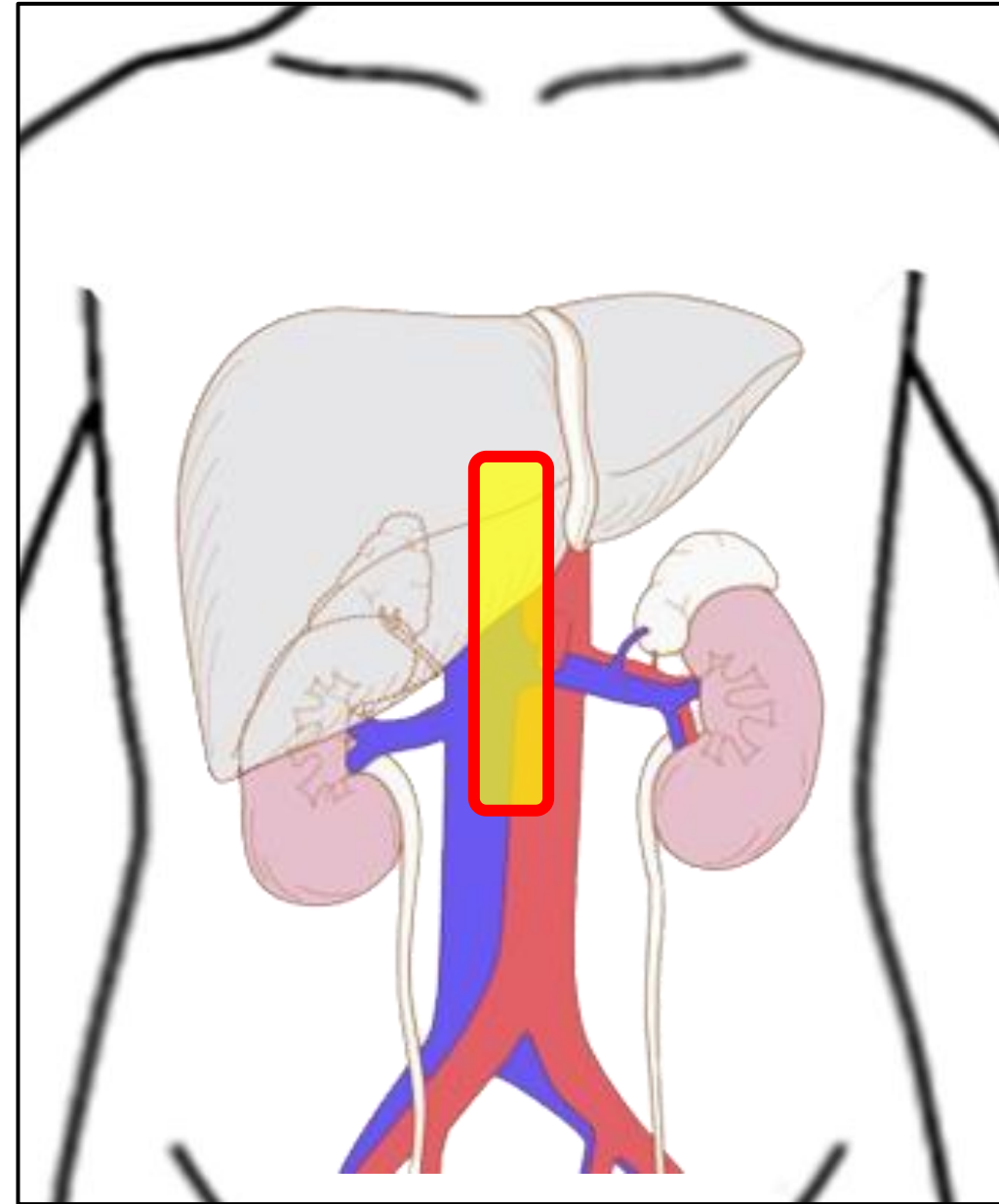


心窩部縦走査

まずは、

大動脈を見つけてみよう！

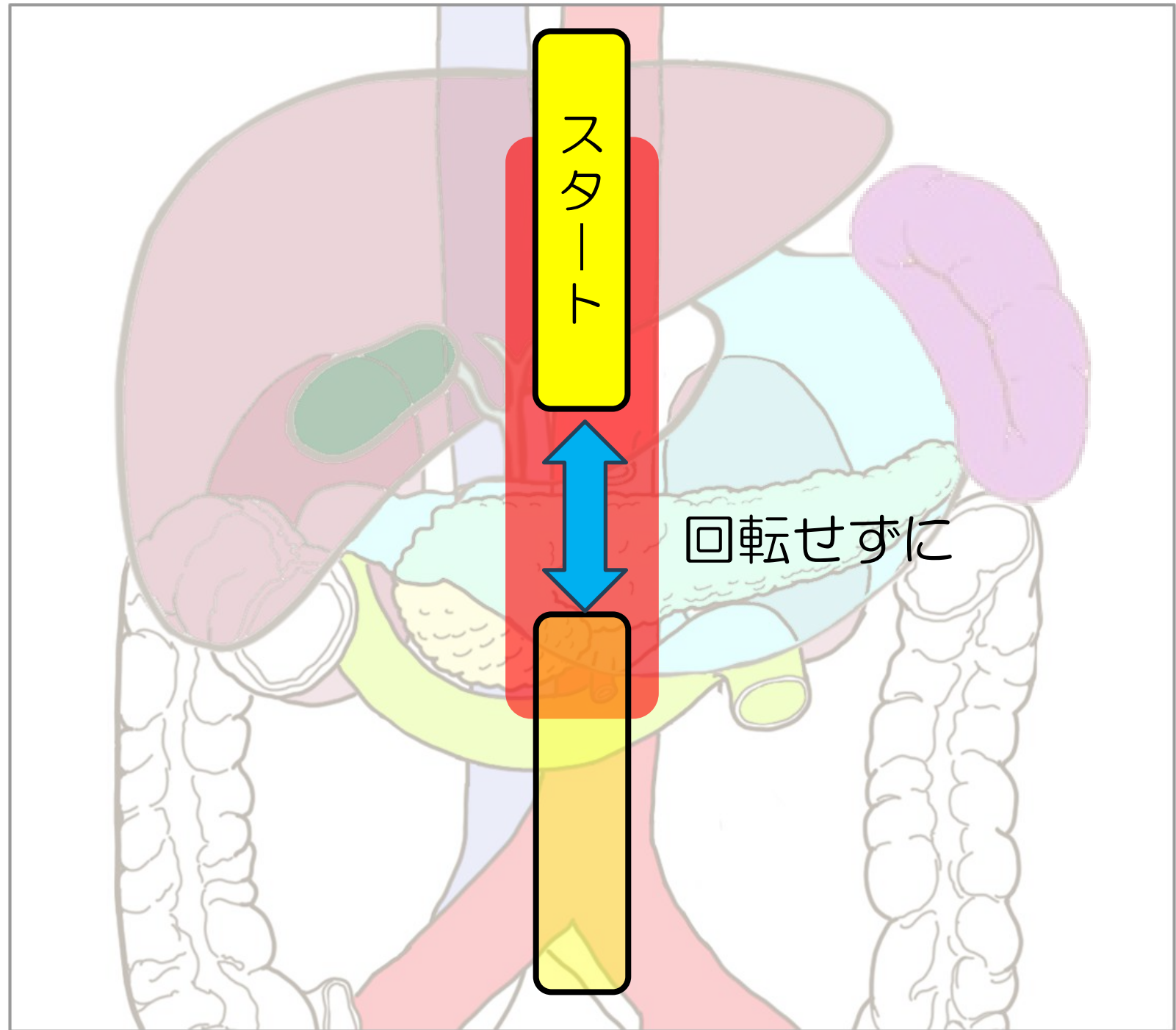
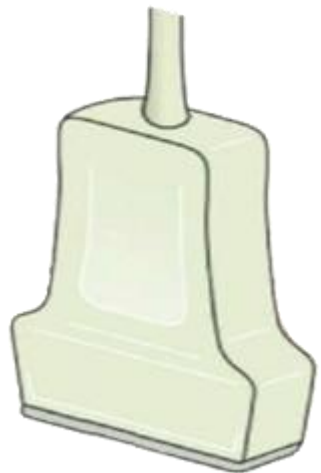
見つけやすいから
毎回、これをスタートに
しても良いかも



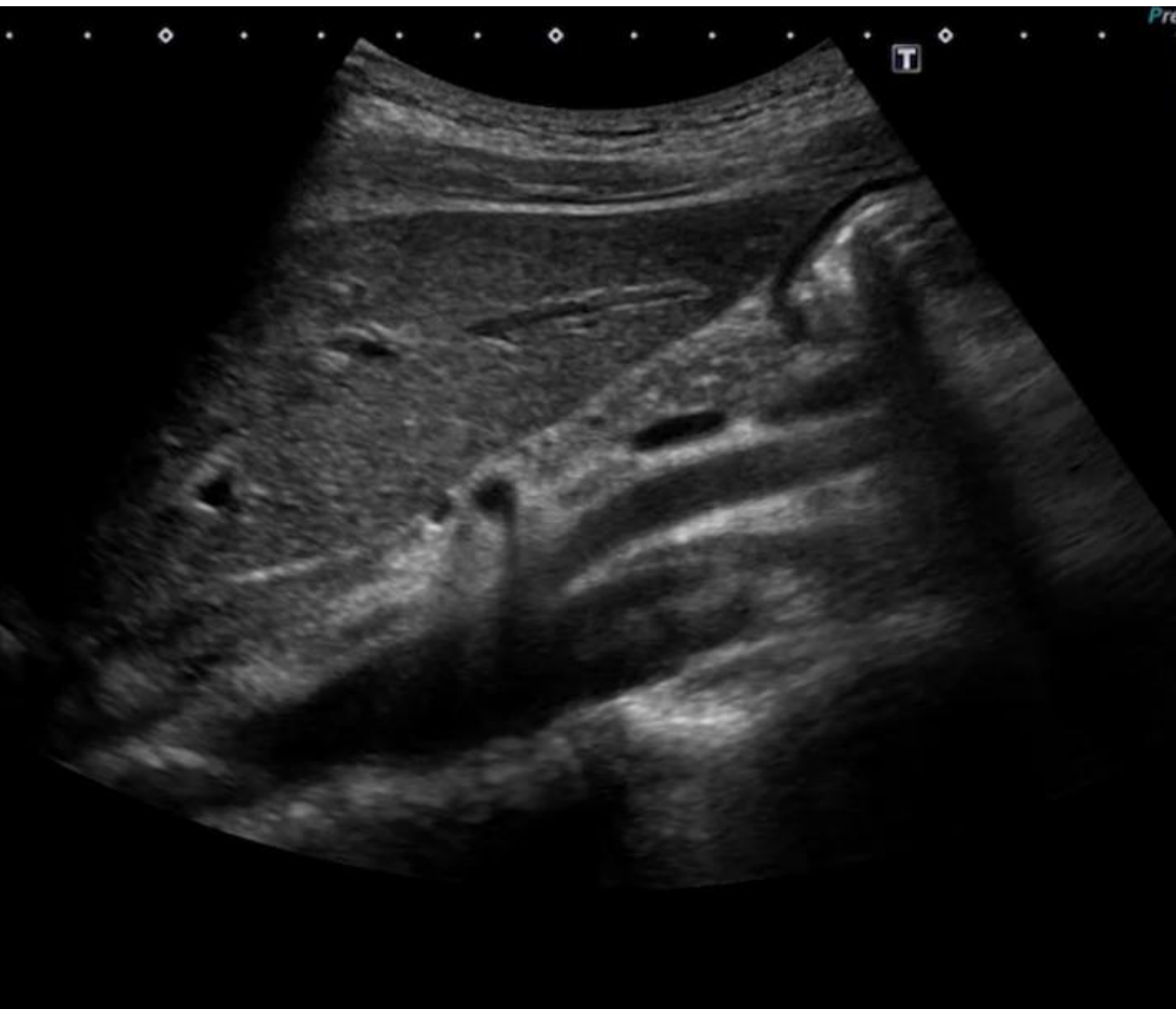心窩部縦走査

大動脈

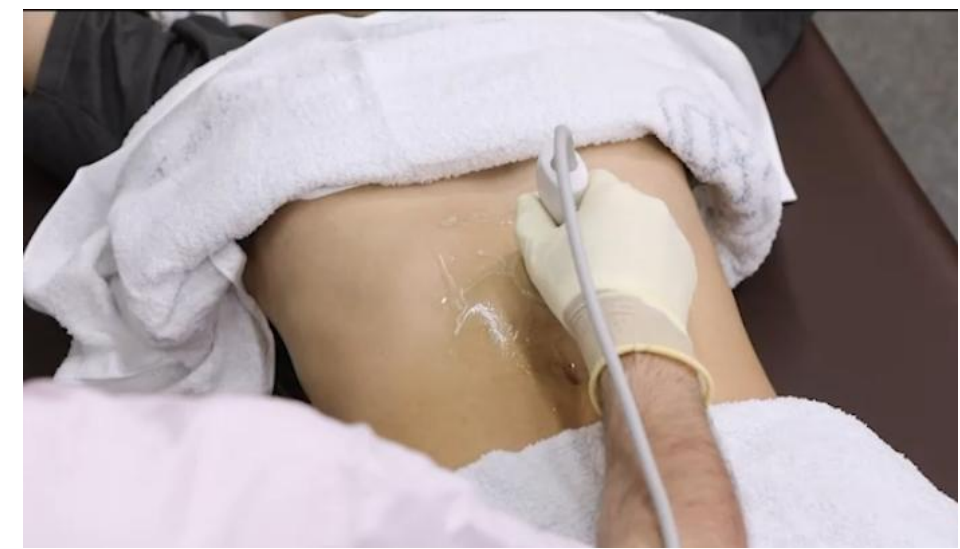プローブ



心窩部縦走査 「すい臓と上腸間膜動脈」



腹部 基本B

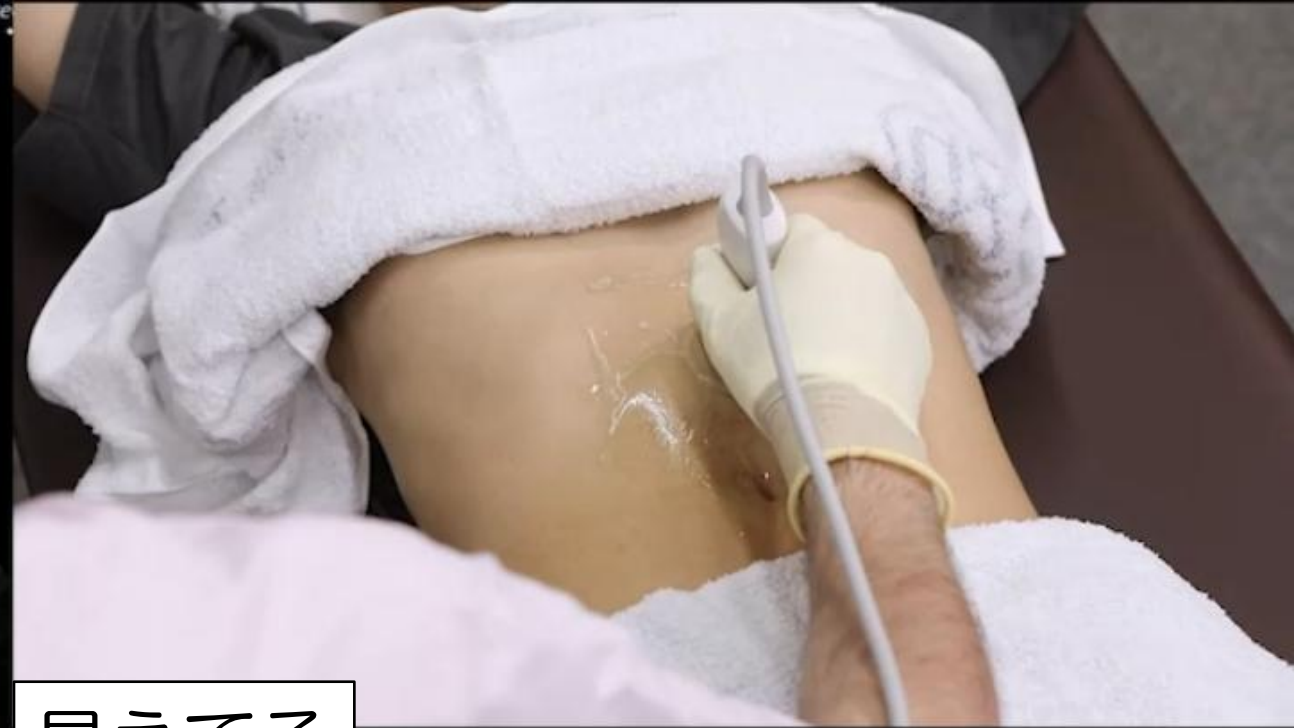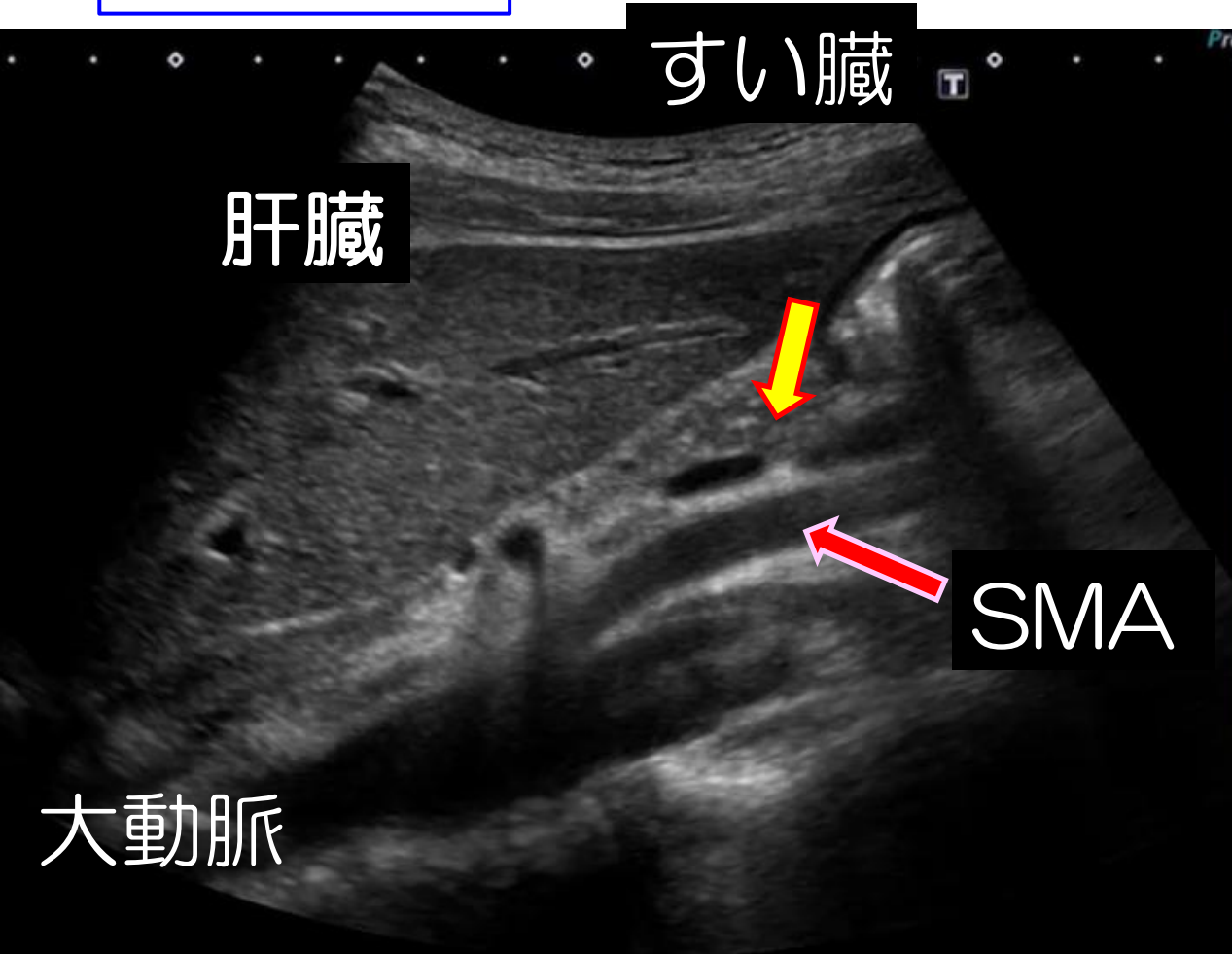


見えてる

肝臓	すい臓
大動脈	SMA

心窩部縦走査 「すい臓と上腸間膜動脈」

腹部 基本B



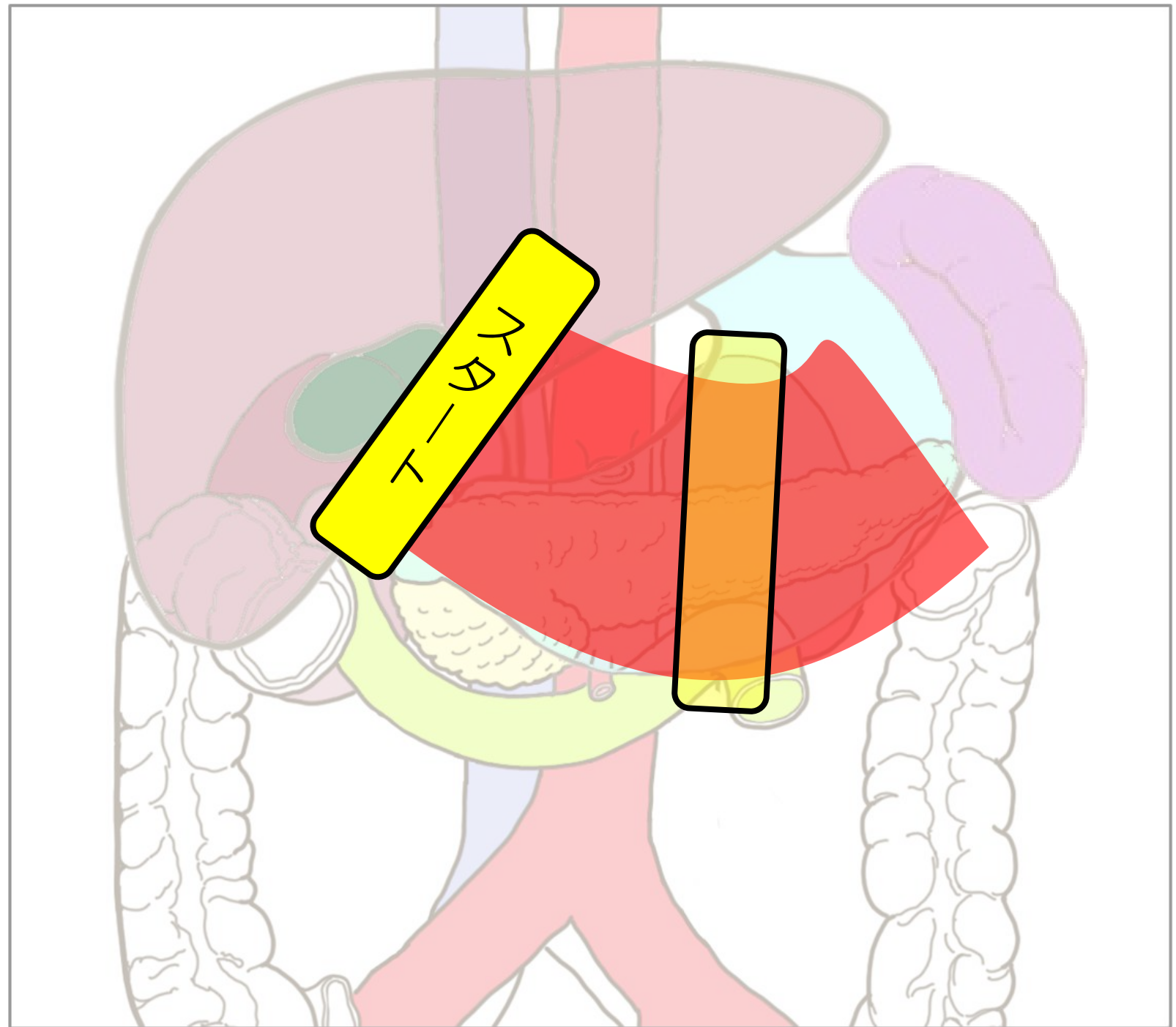
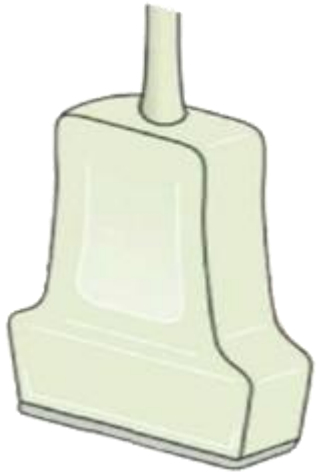
見えてる

肝臓	すい臓
大動脈	SMA

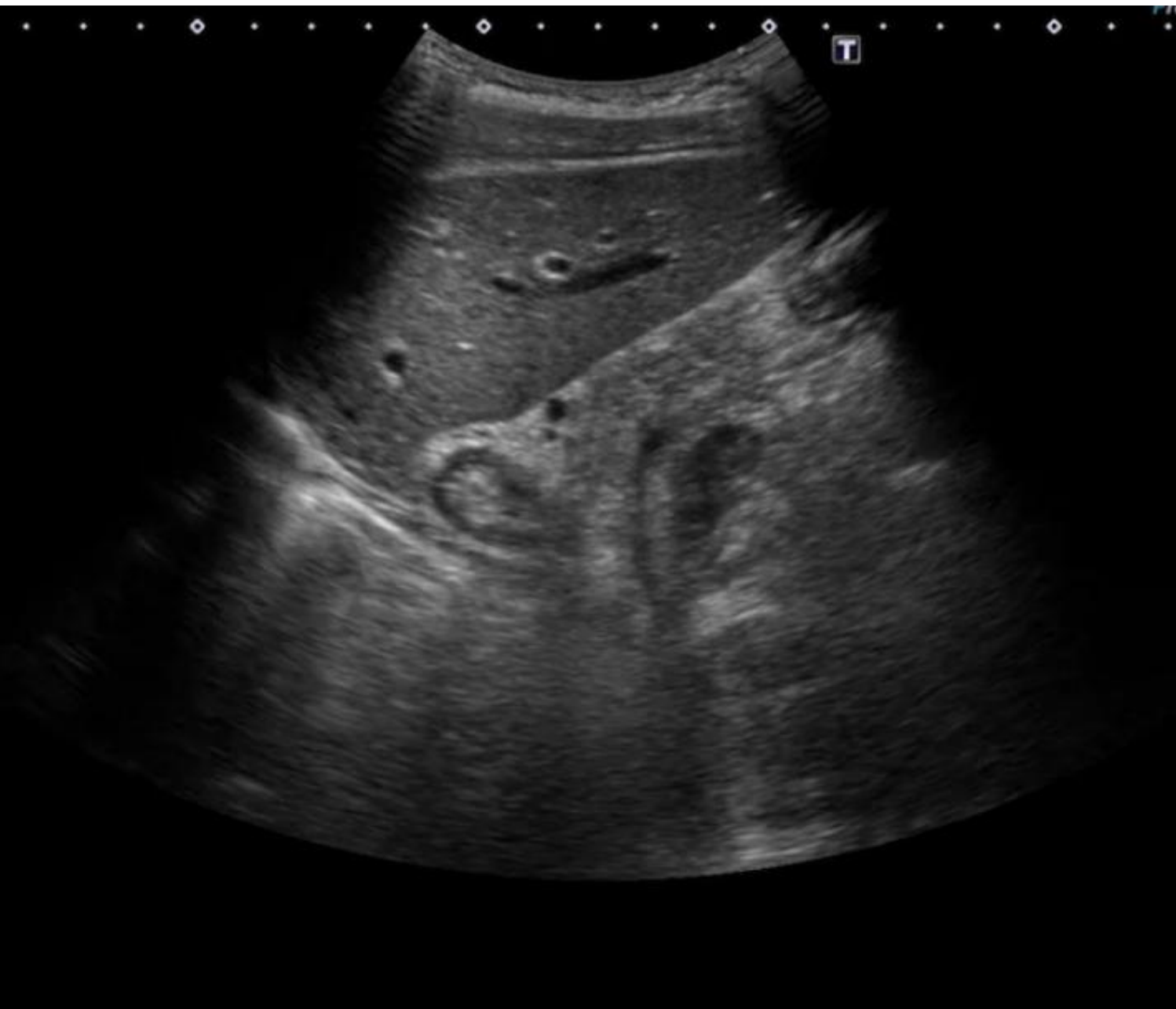心窩部縦走査

肝左葉外側区域

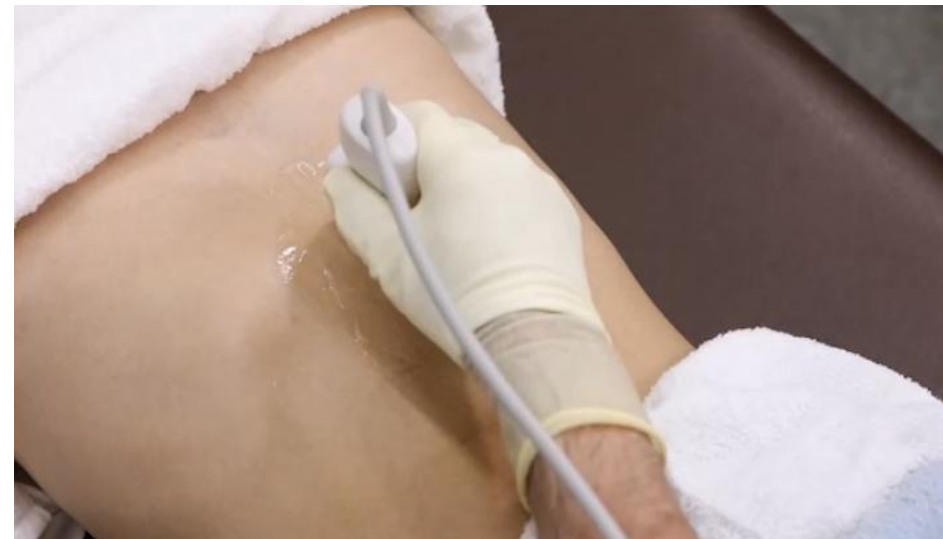プローブ



心窩部縦走査 「肝臓とすい臓」



肝胆腎すい 01

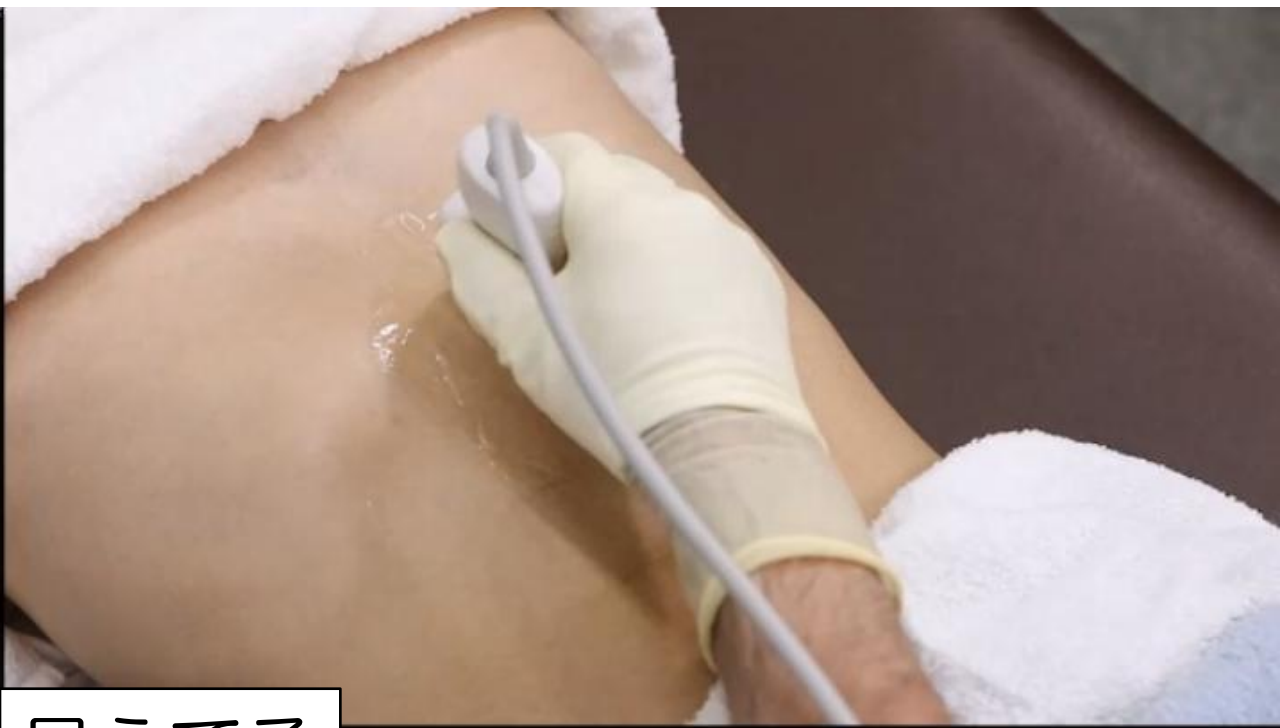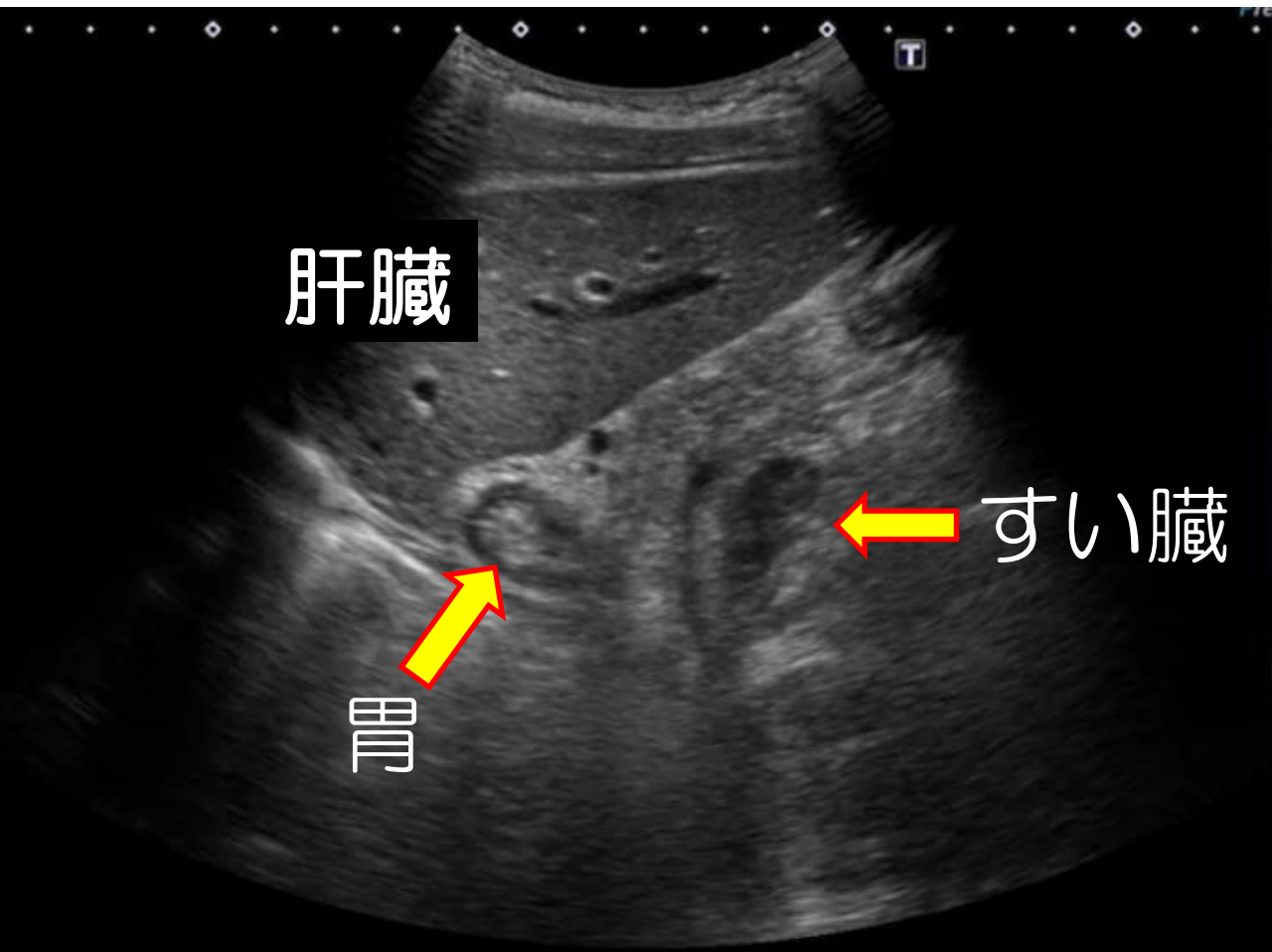


見えてる

肝臓 すい臓 胃

心窩部縦走査 「肝臓とすい臓」

肝胆腎すい 01



見えてる

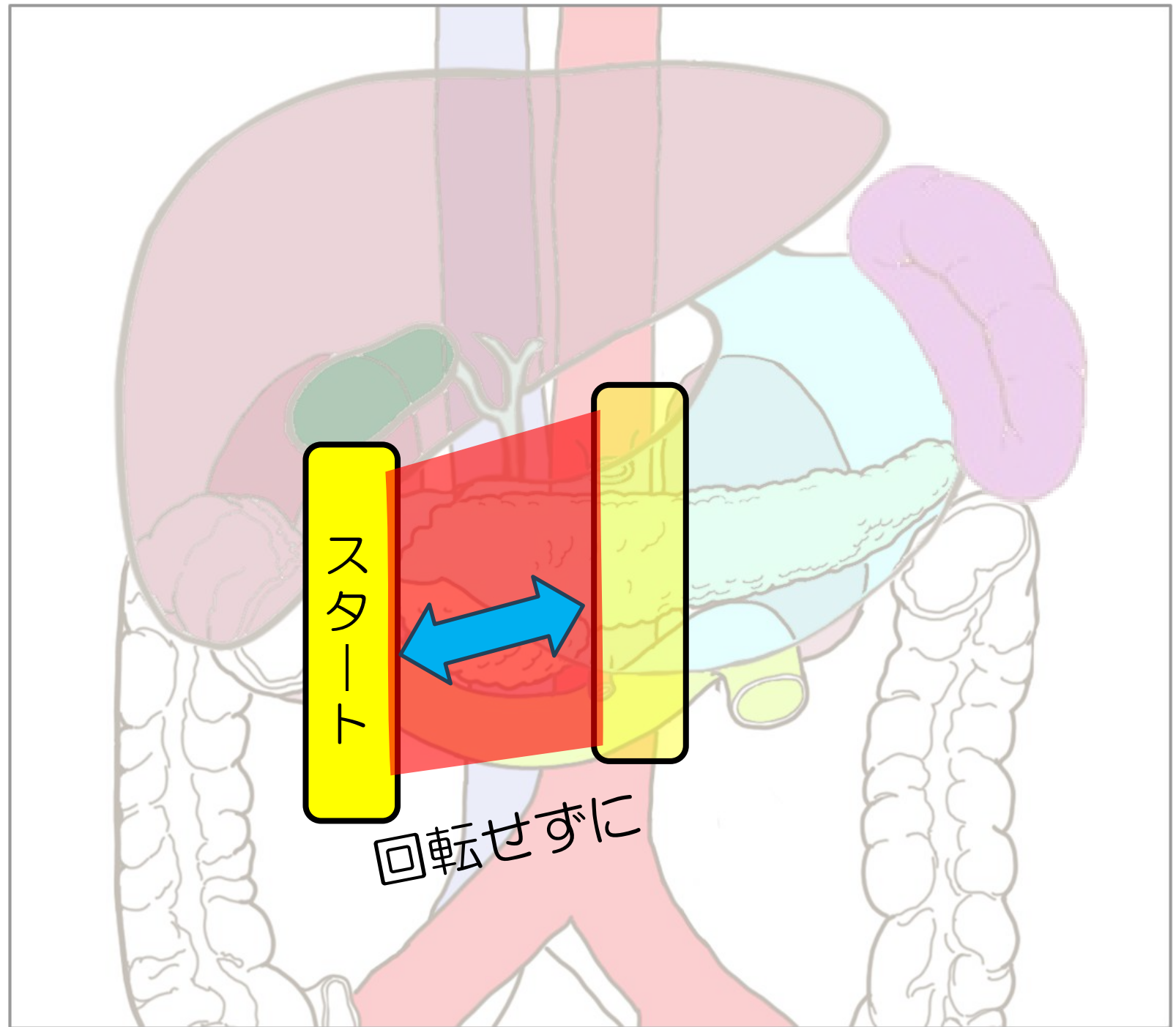
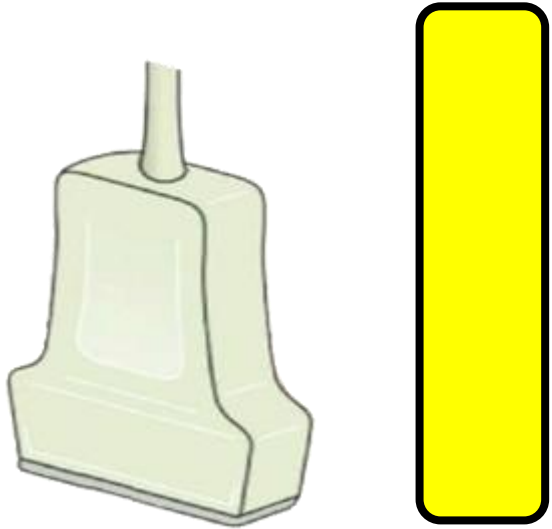
肝臓 すい臓 胃

This block contains two text elements. The first is '見えてる' (visible) in a white box. The second is a larger white box containing the labels '肝臓' (liver), 'すい臓' (pancreas), and '胃' (stomach) from left to right, which correspond to the anatomical structures shown in the ultrasound image.

心窩部縦走査

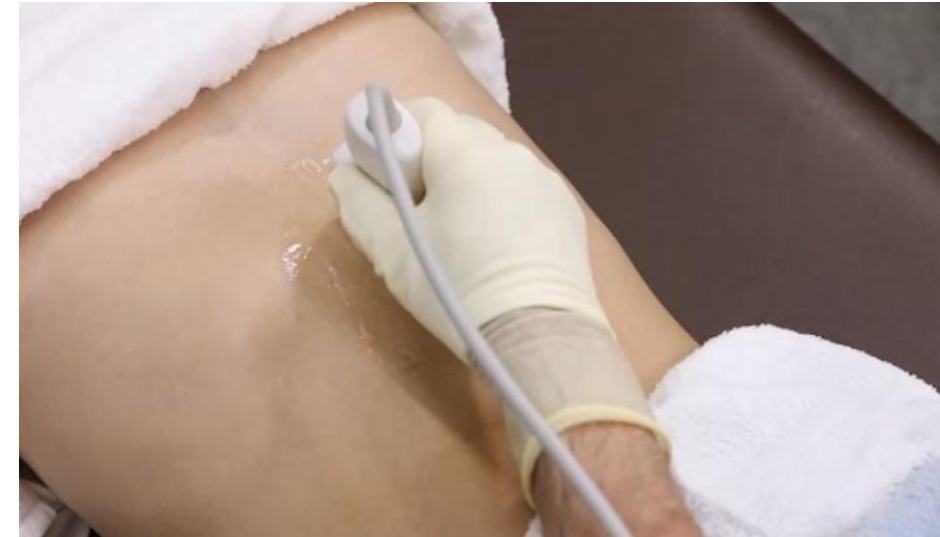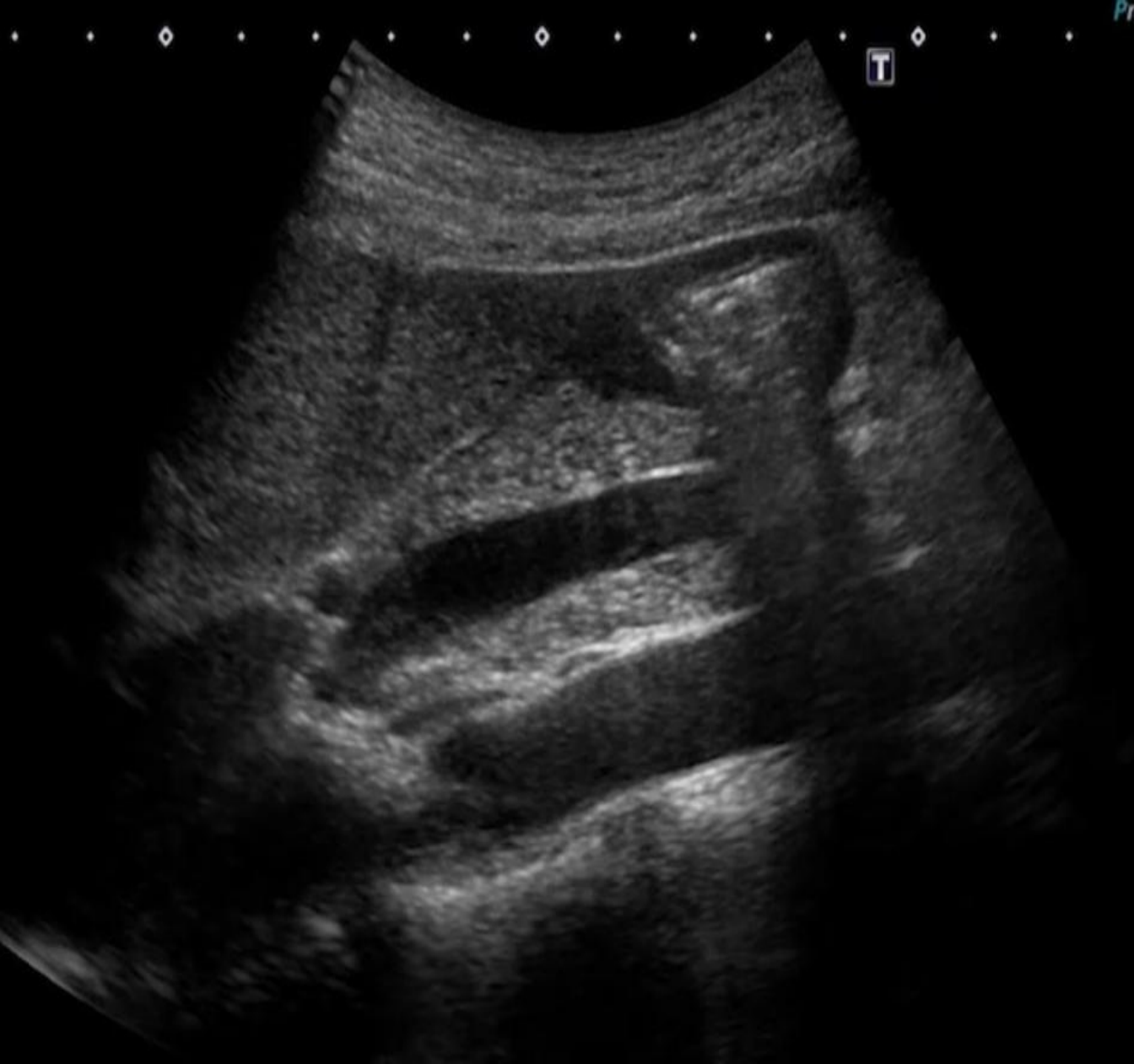臍頭体部

プローブ



心窩部縦走査 「すい臓と上腸間膜静脈」

肝胆腎すい 02

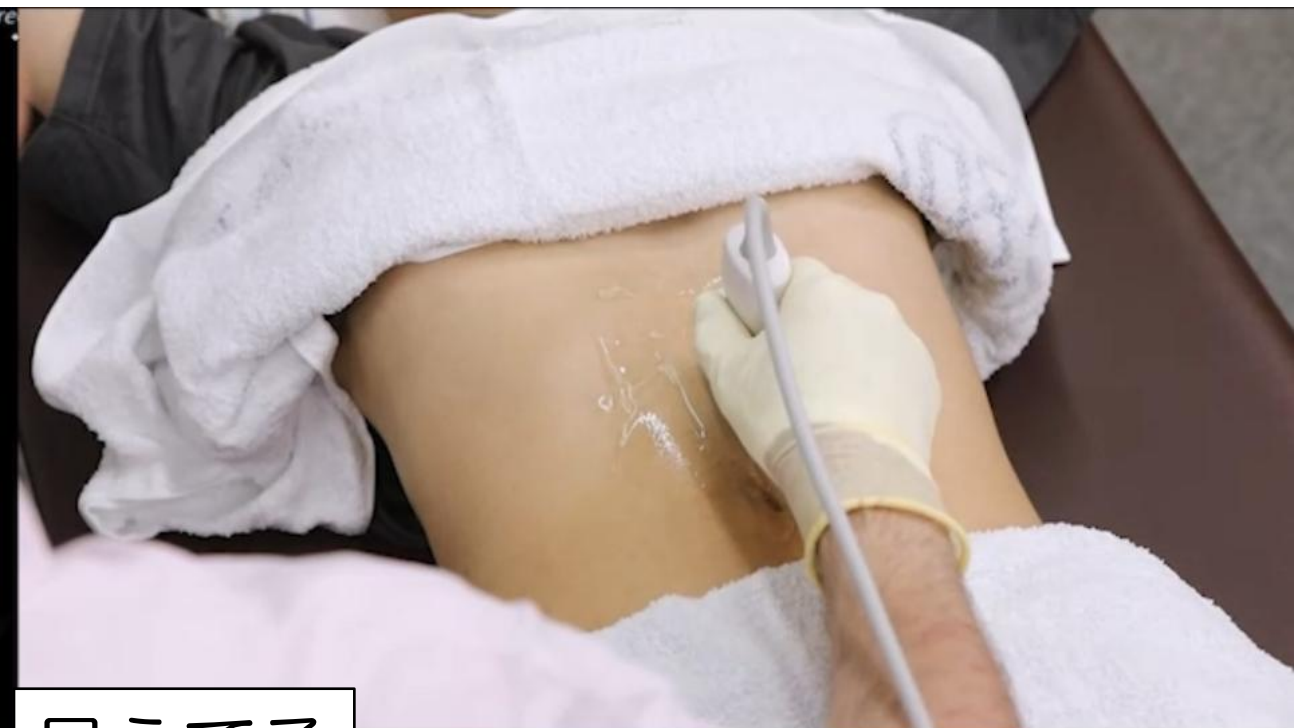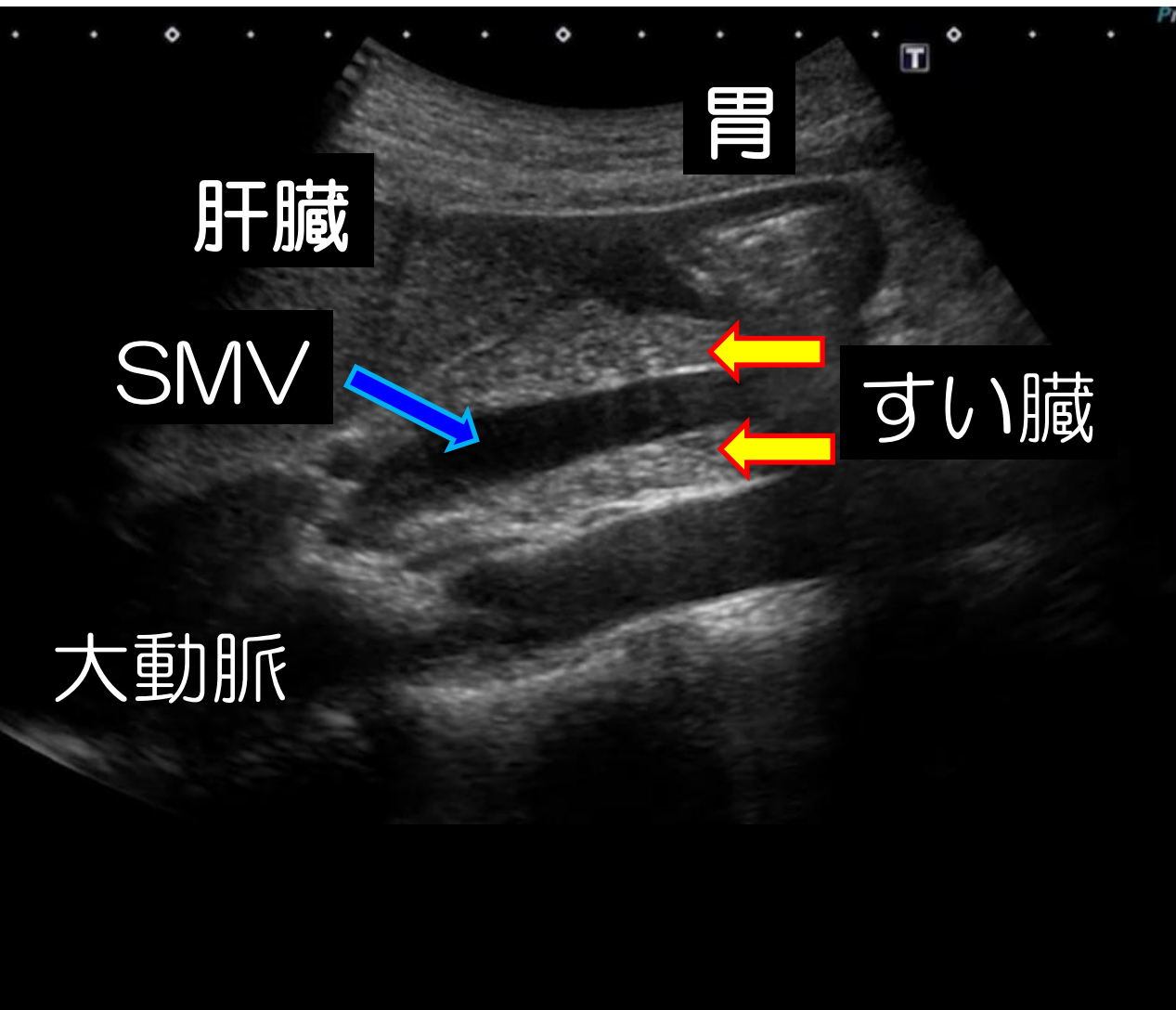


見えてる

肝臓	すい臓	胃
大動脈	SMV	

心窩部縦走査 「すい臓と上腸間膜静脈」

肝胆腎すい 02



見えてる

肝臓	すい臓	胃
大動脈	SMV	

「腹部消化管」

心窩部縱走查

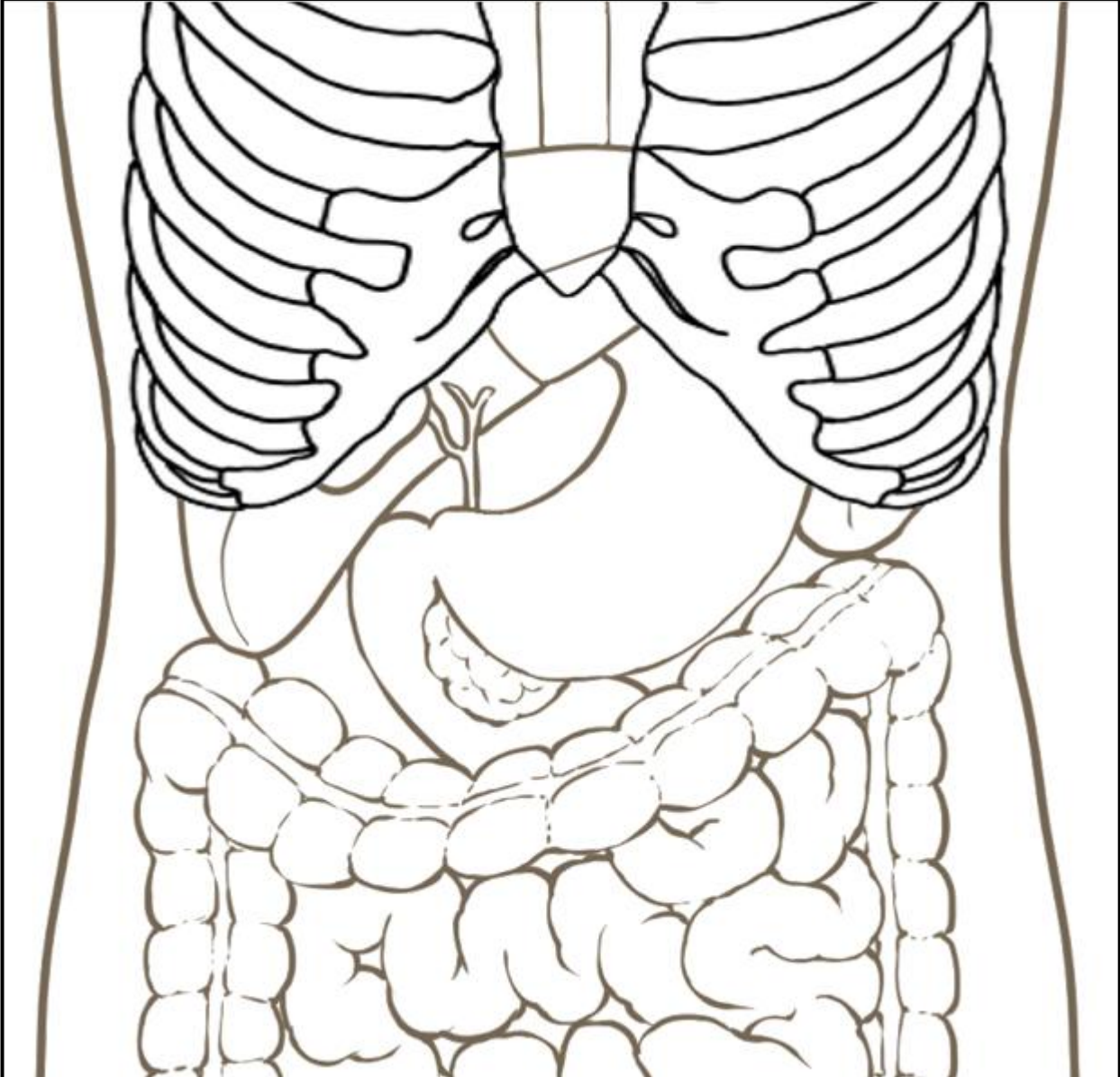
心窩部**橫**走查

左肋間走查

右肋骨弓下縱走查

右肋骨弓下橫走查

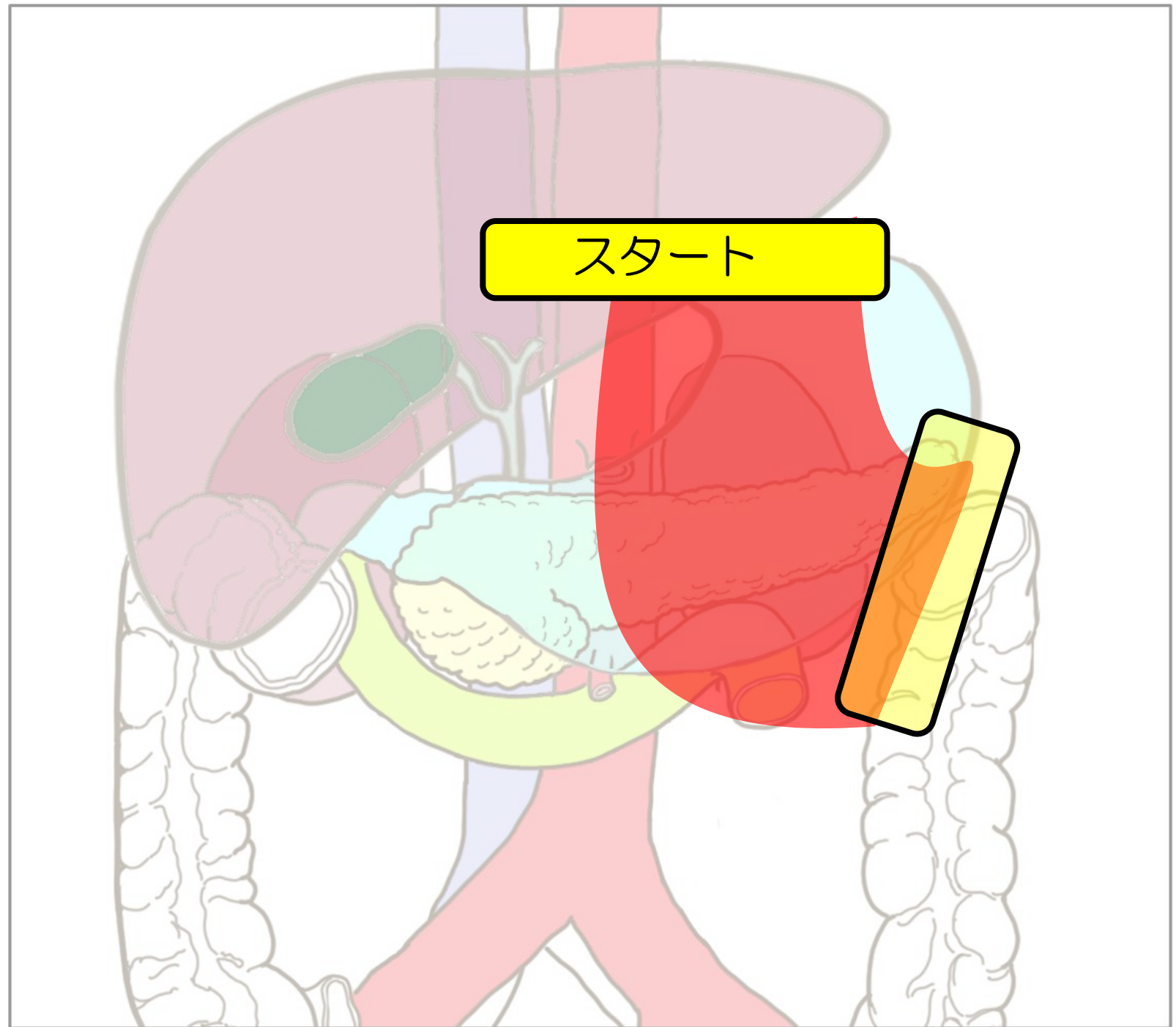
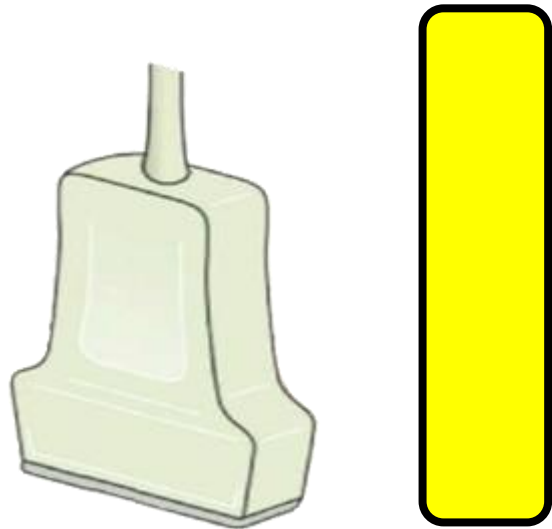
右肋間走查



心窩部横走査

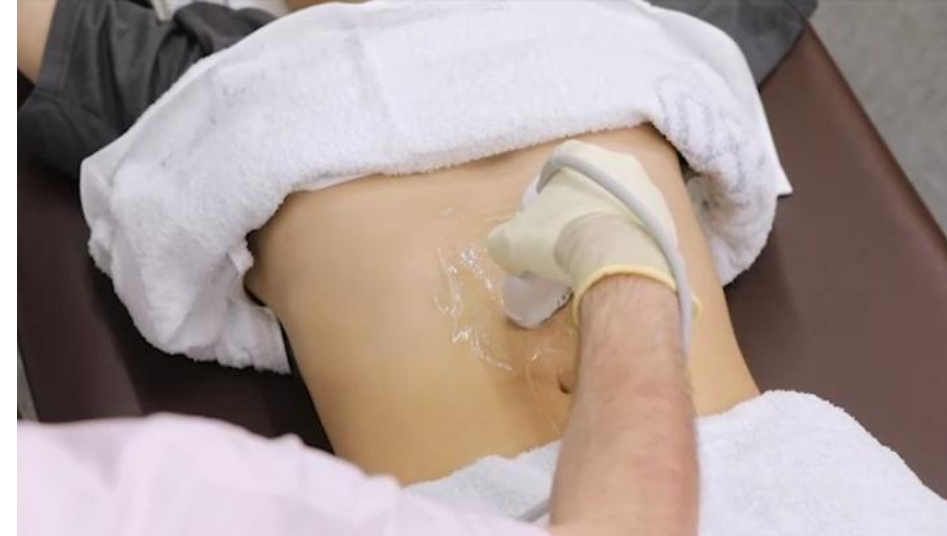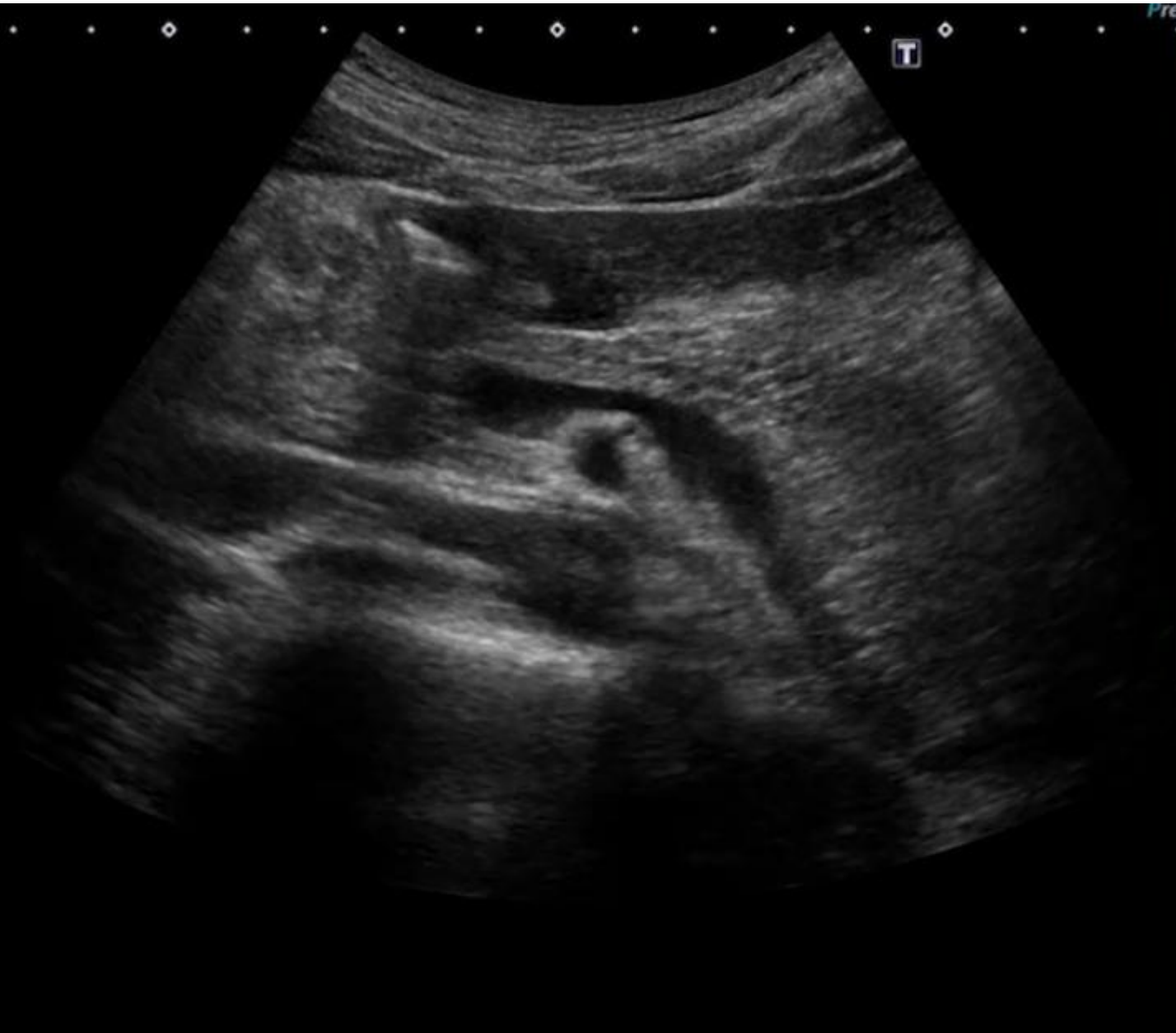臍体尾部

プローブ



心窩部横走査 「脾静脈とすい臓」

肝胆腎すい 03



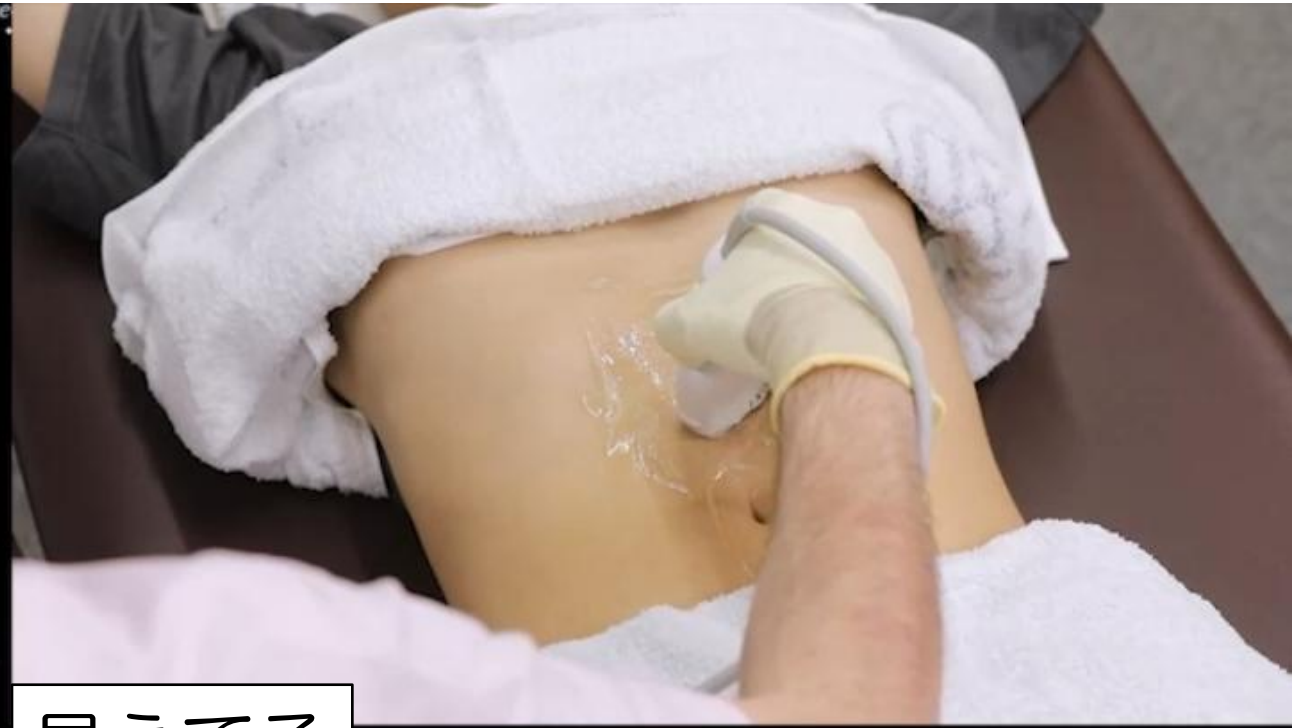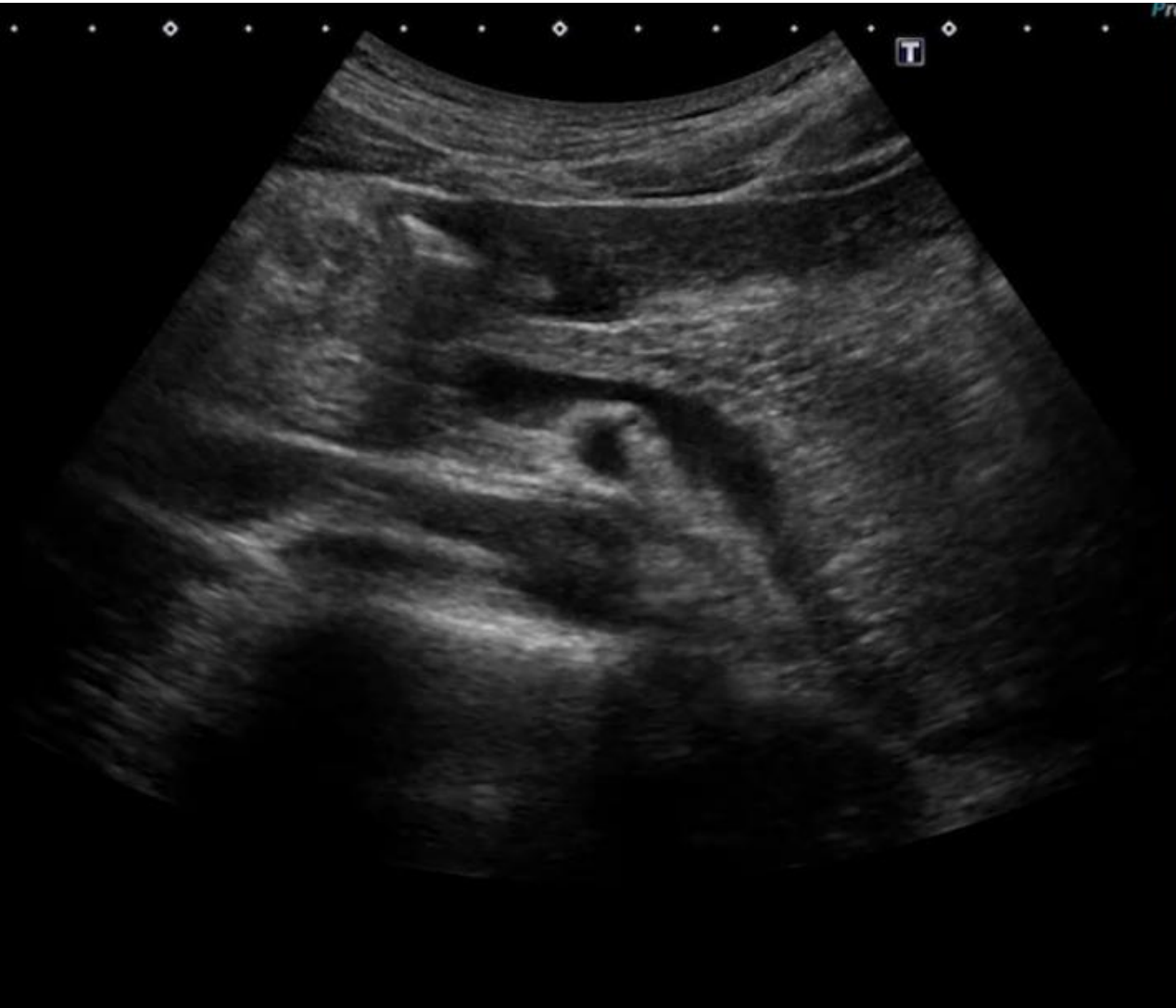見えてる

胃 すい臓 大動脈

SMA 脾V

心窩部横走査 「脾静脈とすい臓」

肝胆腎すい 03



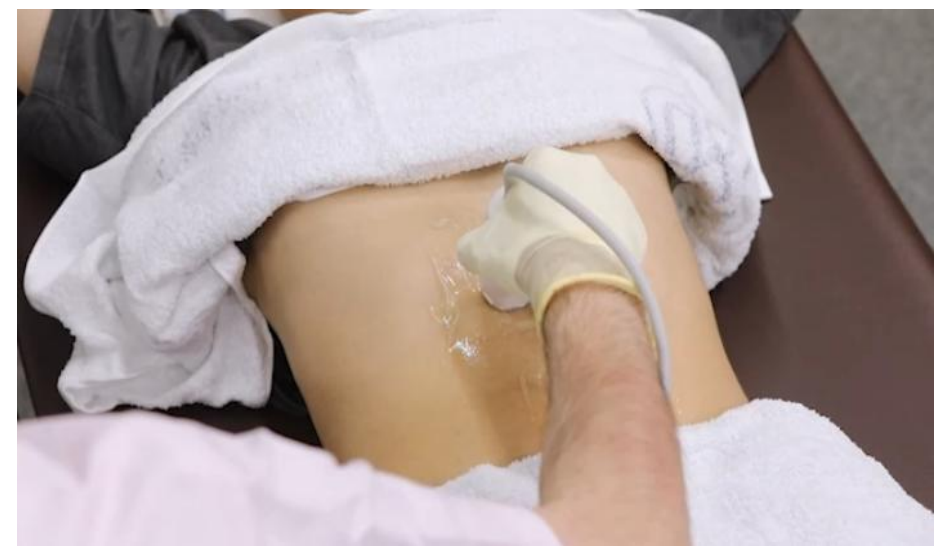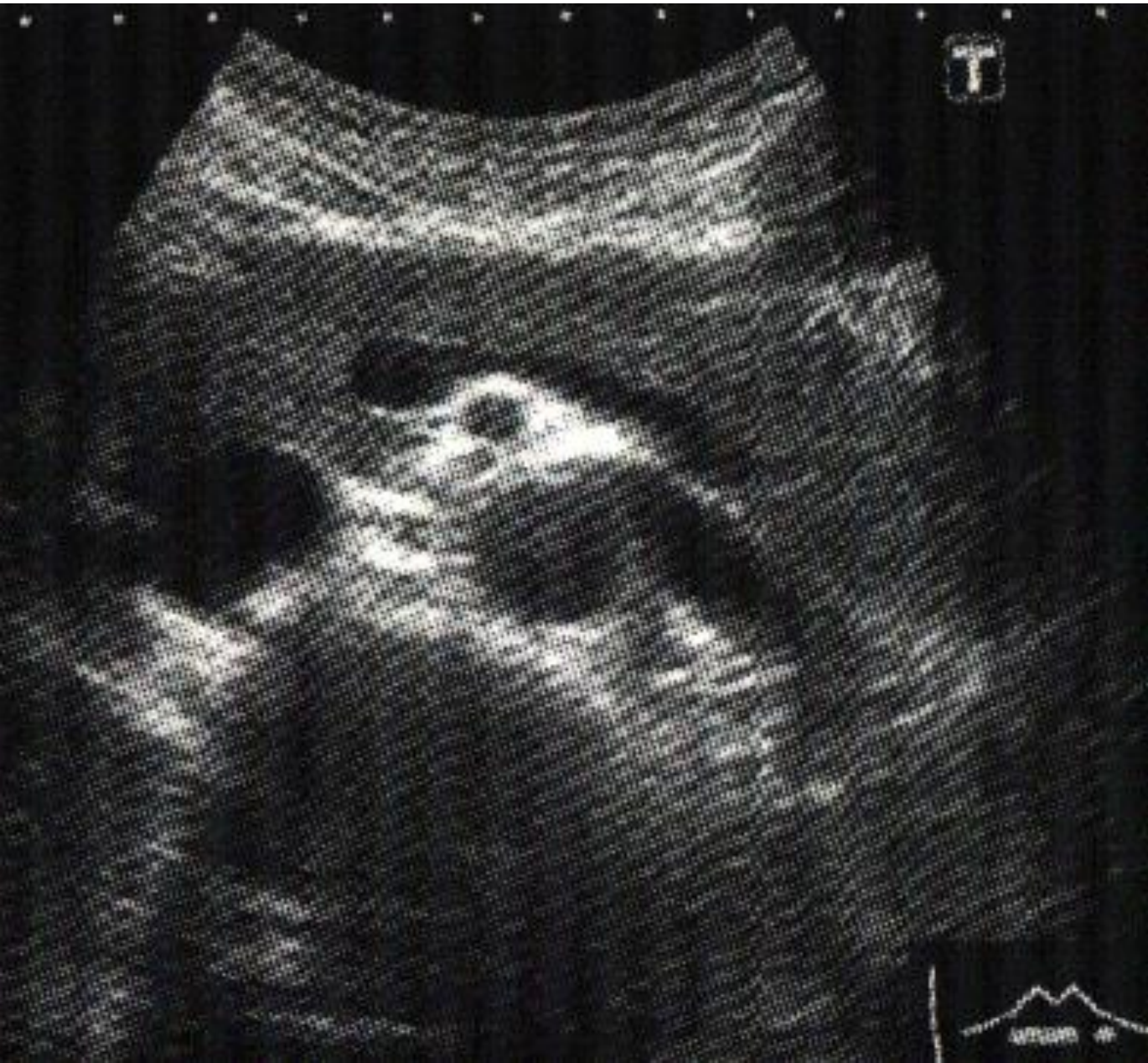見えてる

胃 すい臓 大動脈

SMA 脾V

心窩部横走査 「脾静脈とすい臓」

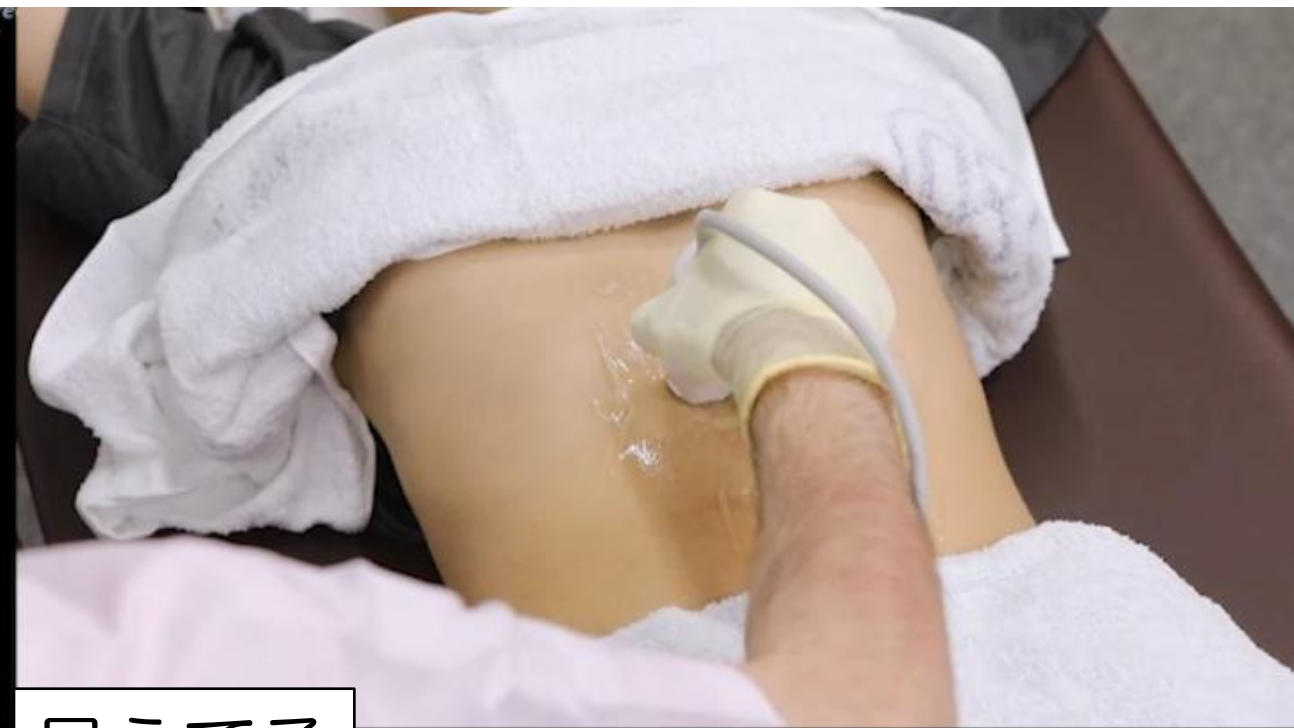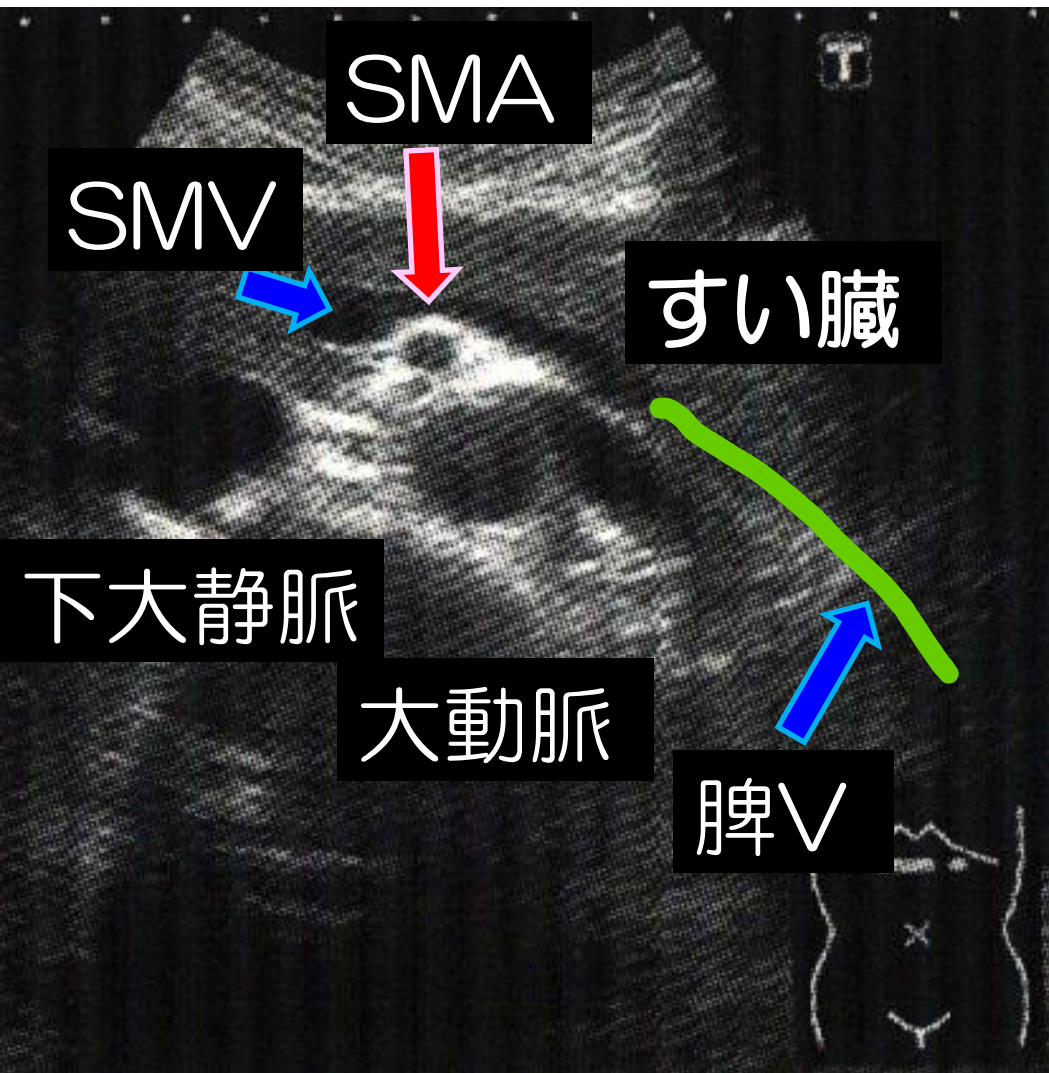
肝胆腎すい 04



見えてる
胃 すい臓 大動脈
SMA 脾V

心窩部横走査 「脾静脈とすい臓」

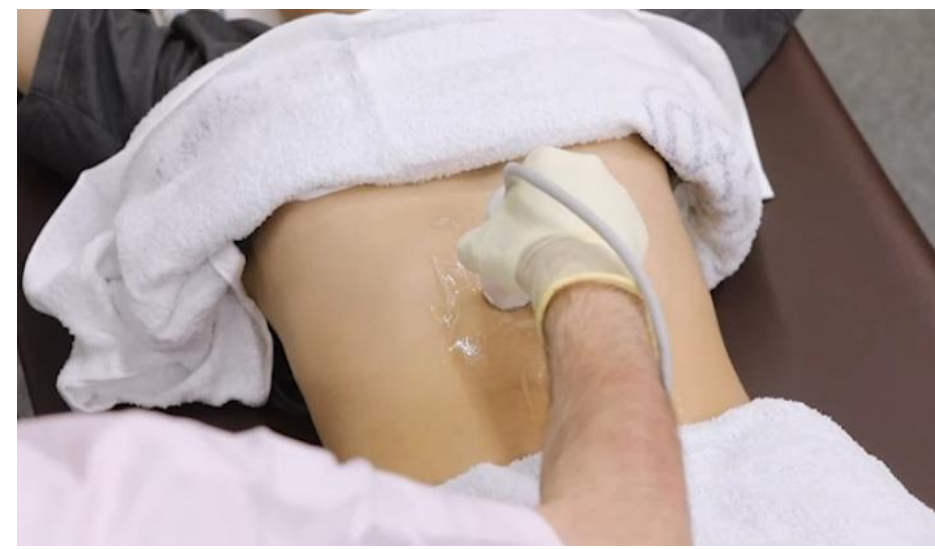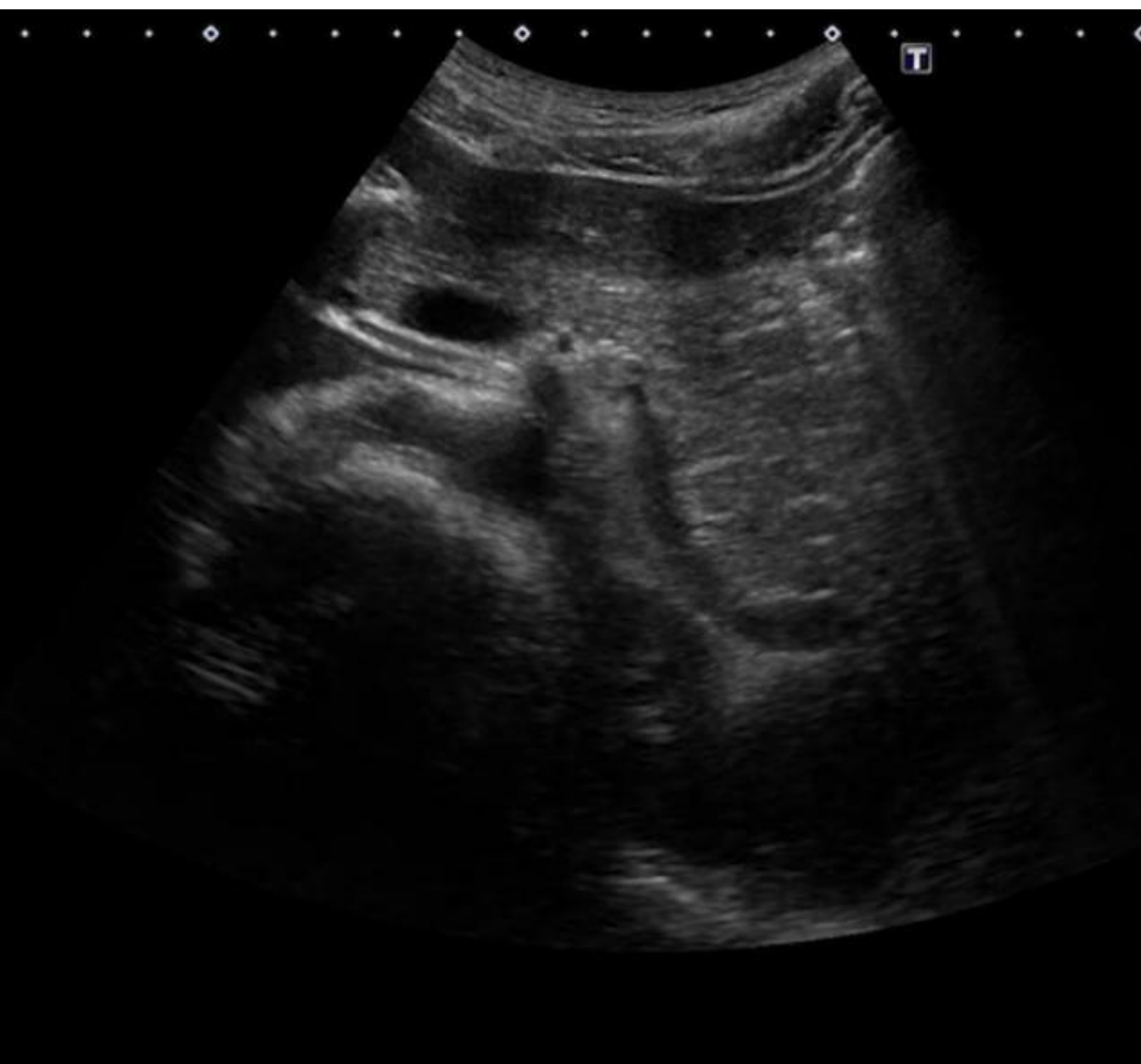肝胆腎すい 04



見えてる
胃 すい臓 大動脈
SMA 脾V

心窩部横走査 「脾静脈とすい臓」

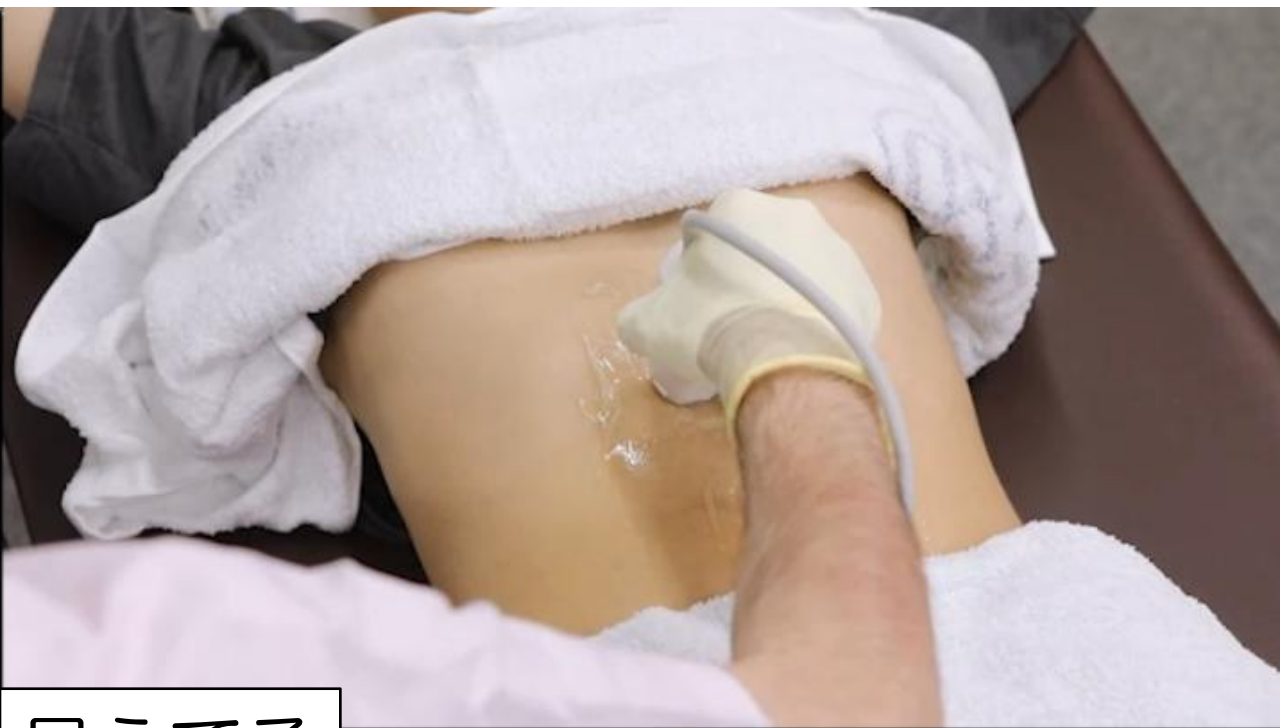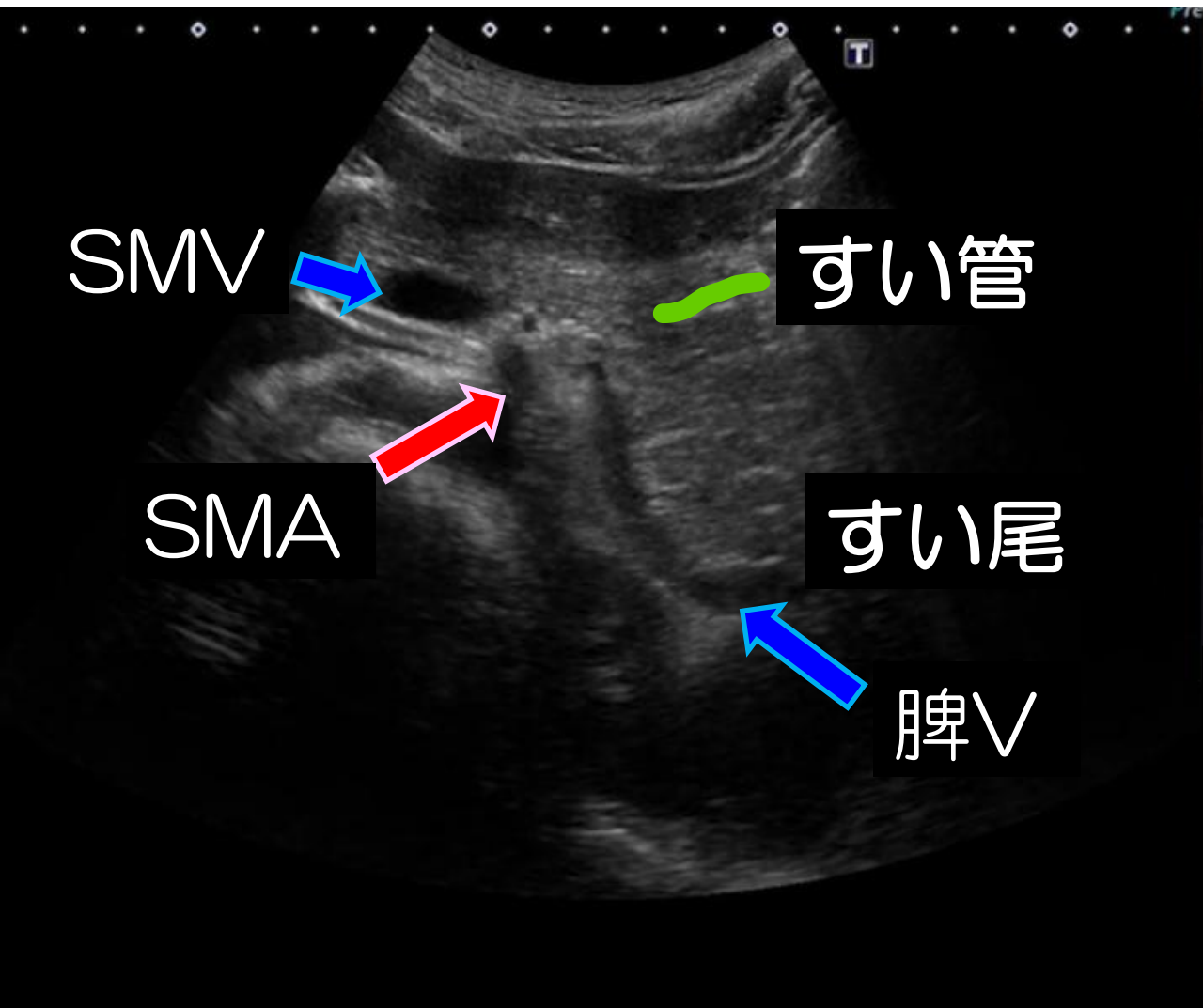
肝胆腎すい 05



見えてる
すい尾 SMA
SMV 脾V

心窩部横走査 「脾静脈とすい臓」

肝胆腎すい 05



見えてる

すい尾 すい管 (ムズイ)

SMA SMV 脾V

「腹部消化管」

心窩部縦走査

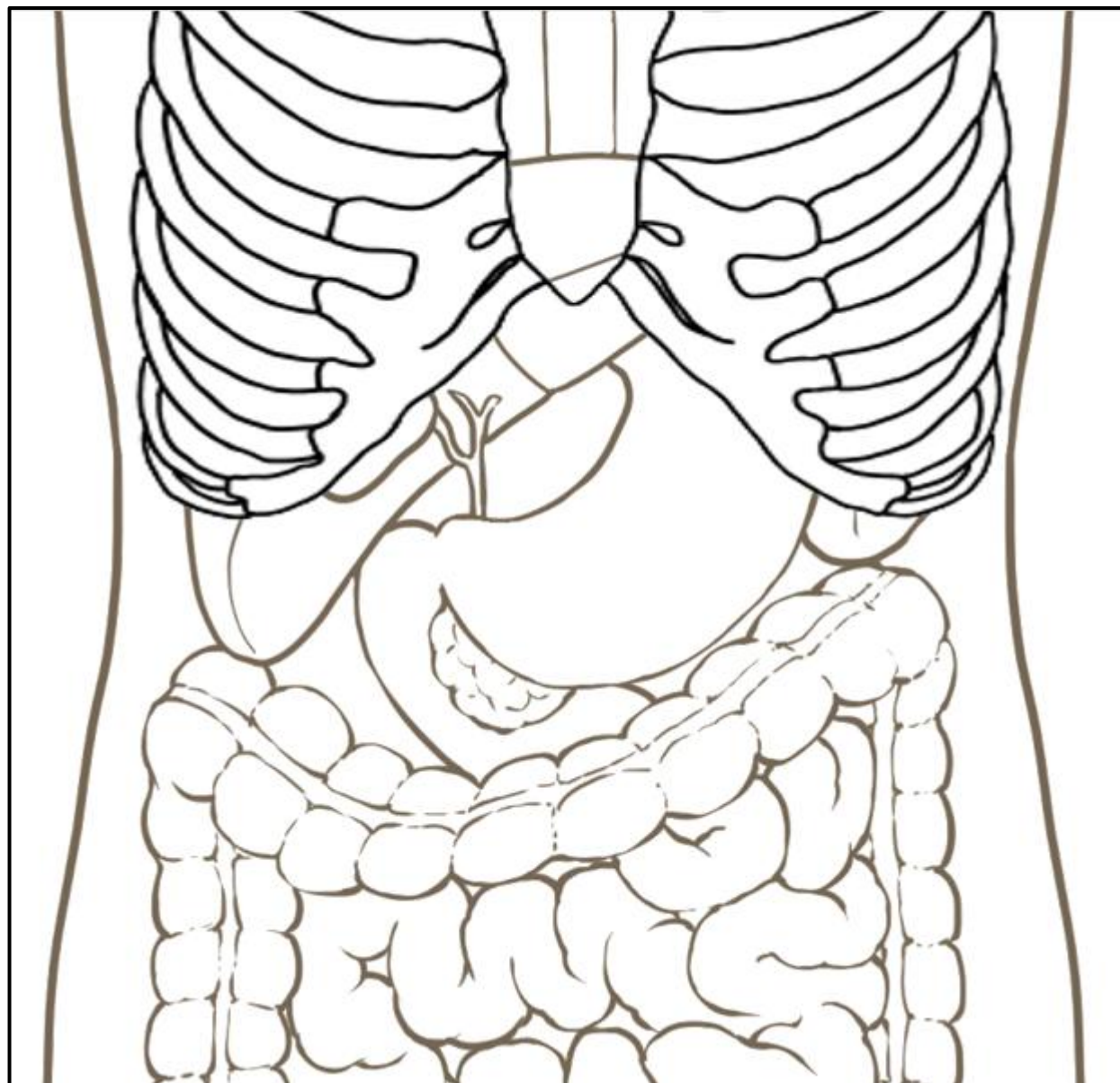
心窩部横走査

左肋間走査

右肋骨弓下縦走査

右肋骨弓下横走査

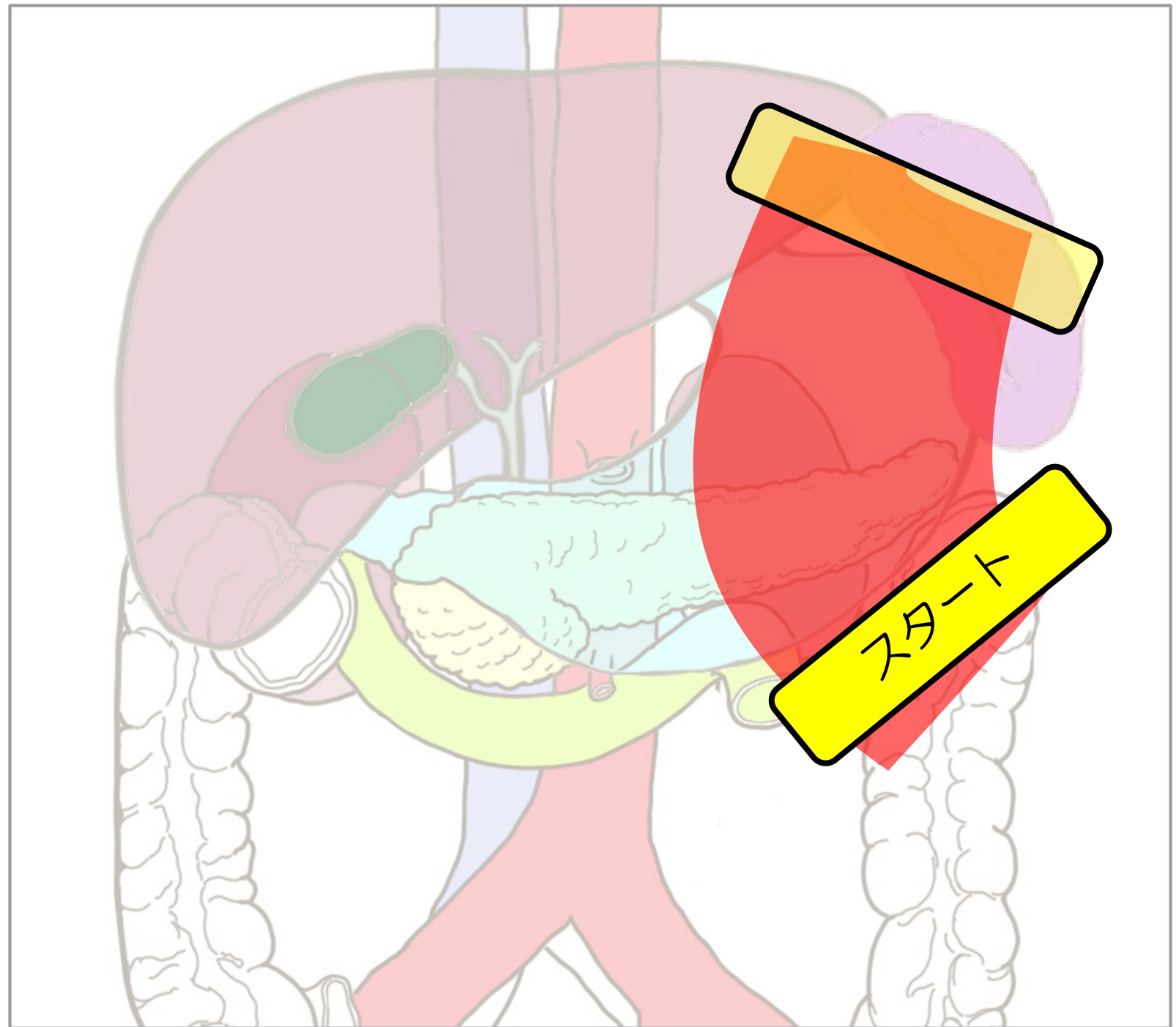
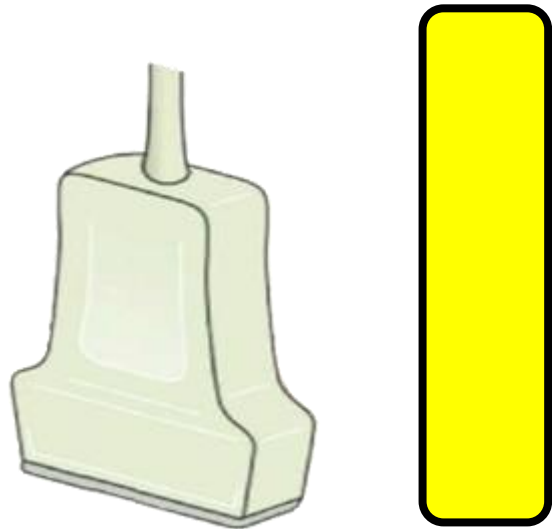
右肋間走査



左肋間走査

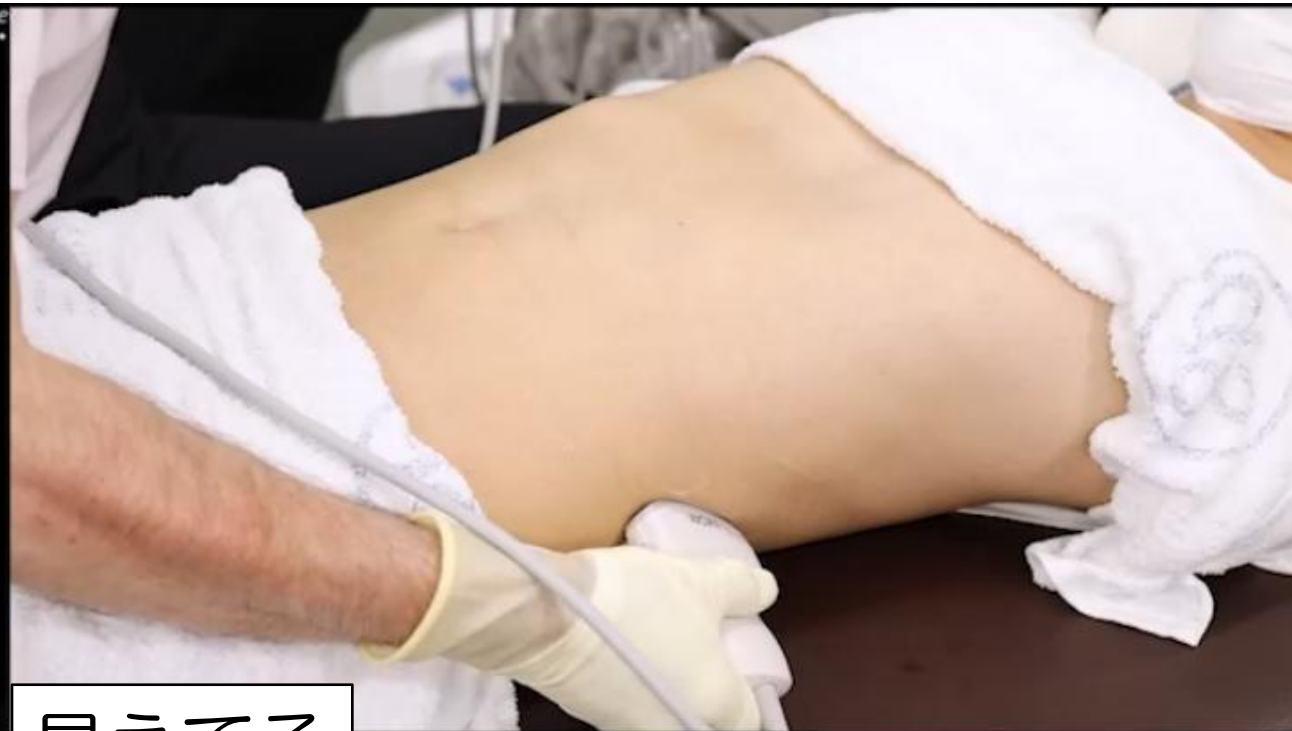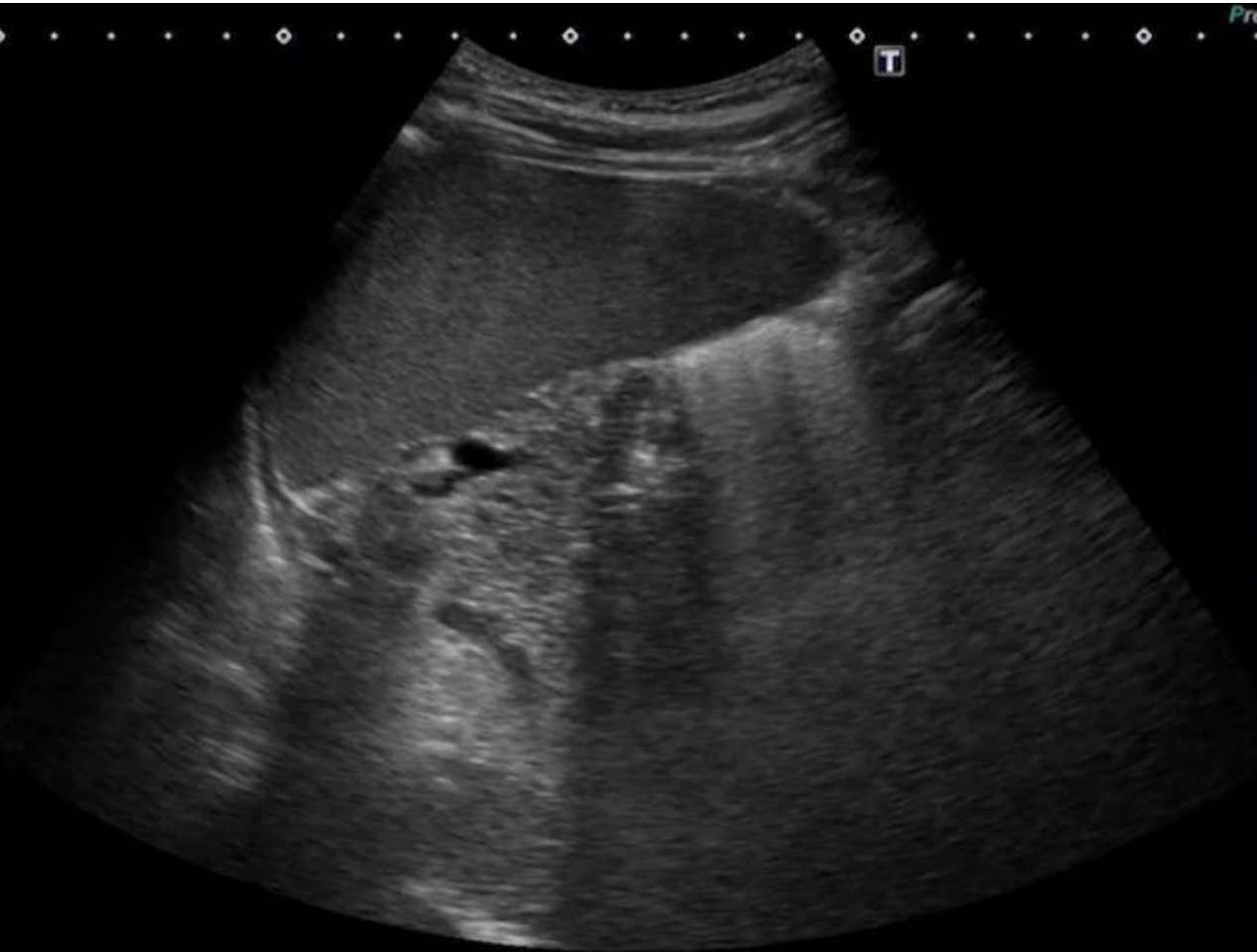
左腎・脾臓

プローブ



心窩部横走査 「脾臓と左腎臓」

肝胆腎すい 06

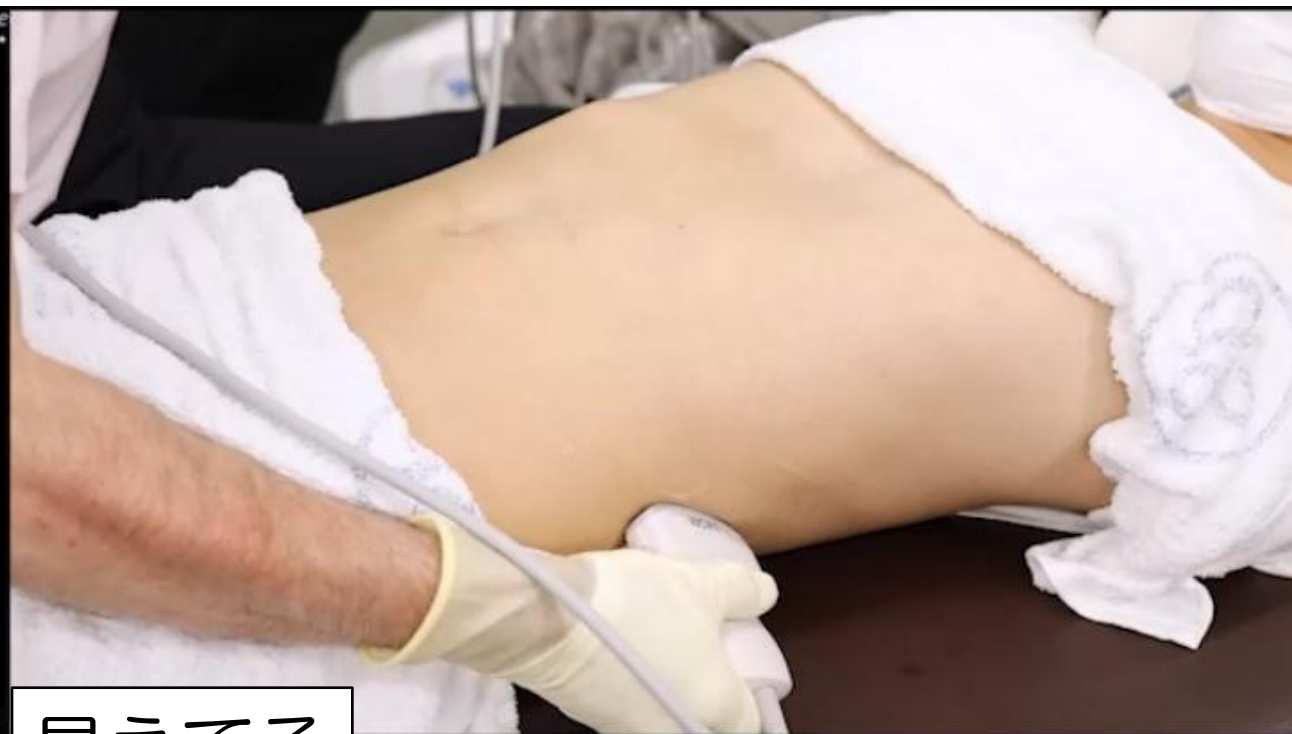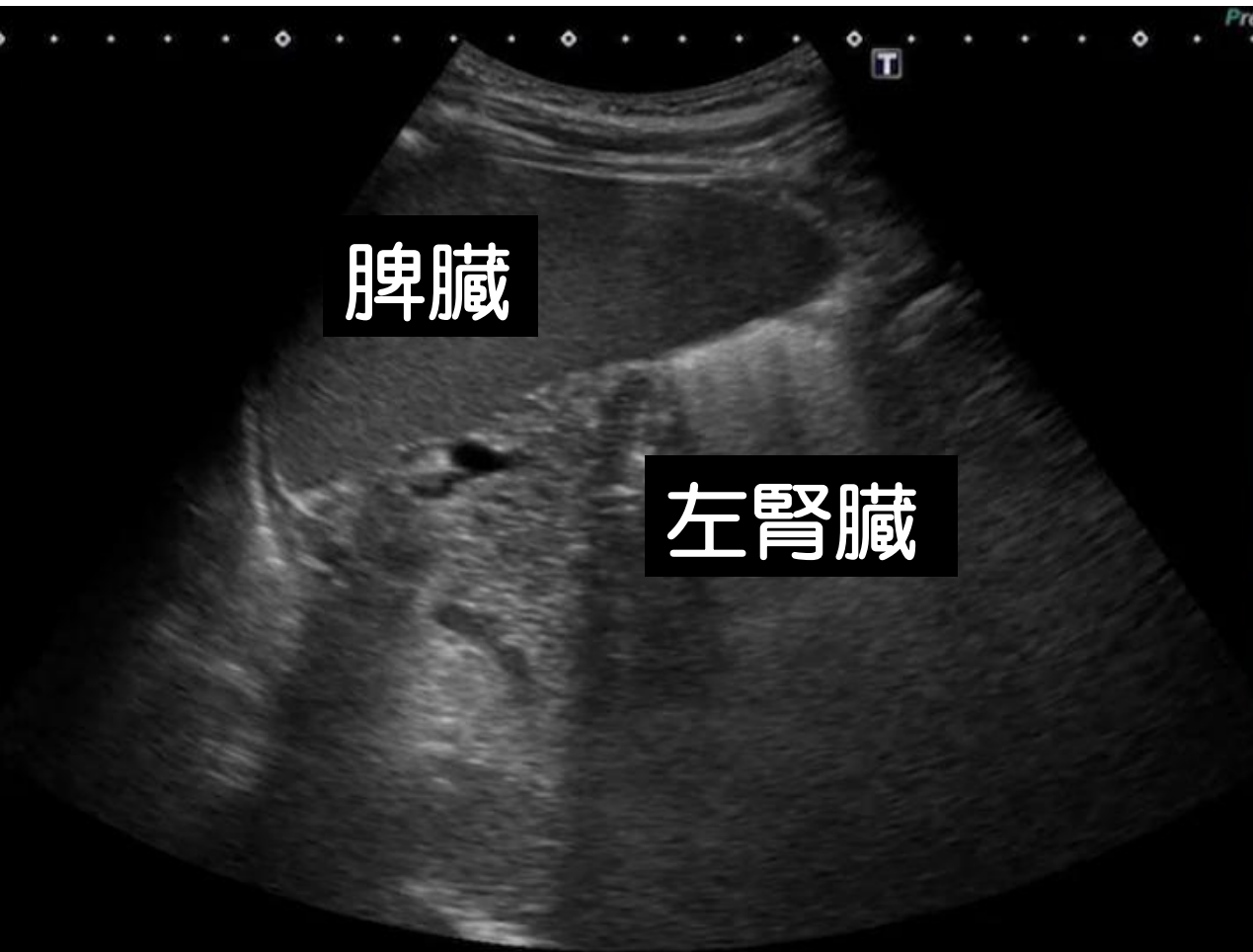


見えてる

脾臓 左腎臓（一部）

心窩部横走査 「脾臓と左腎臓」

肝胆腎すい 06

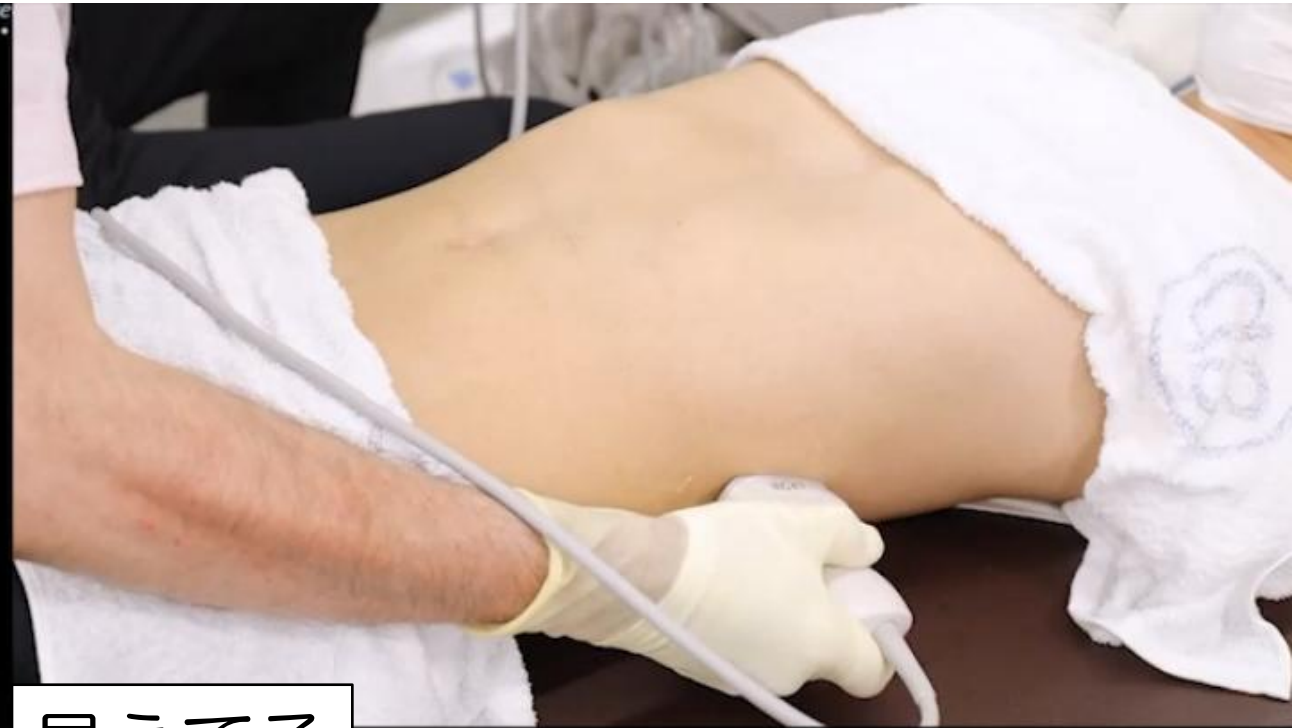
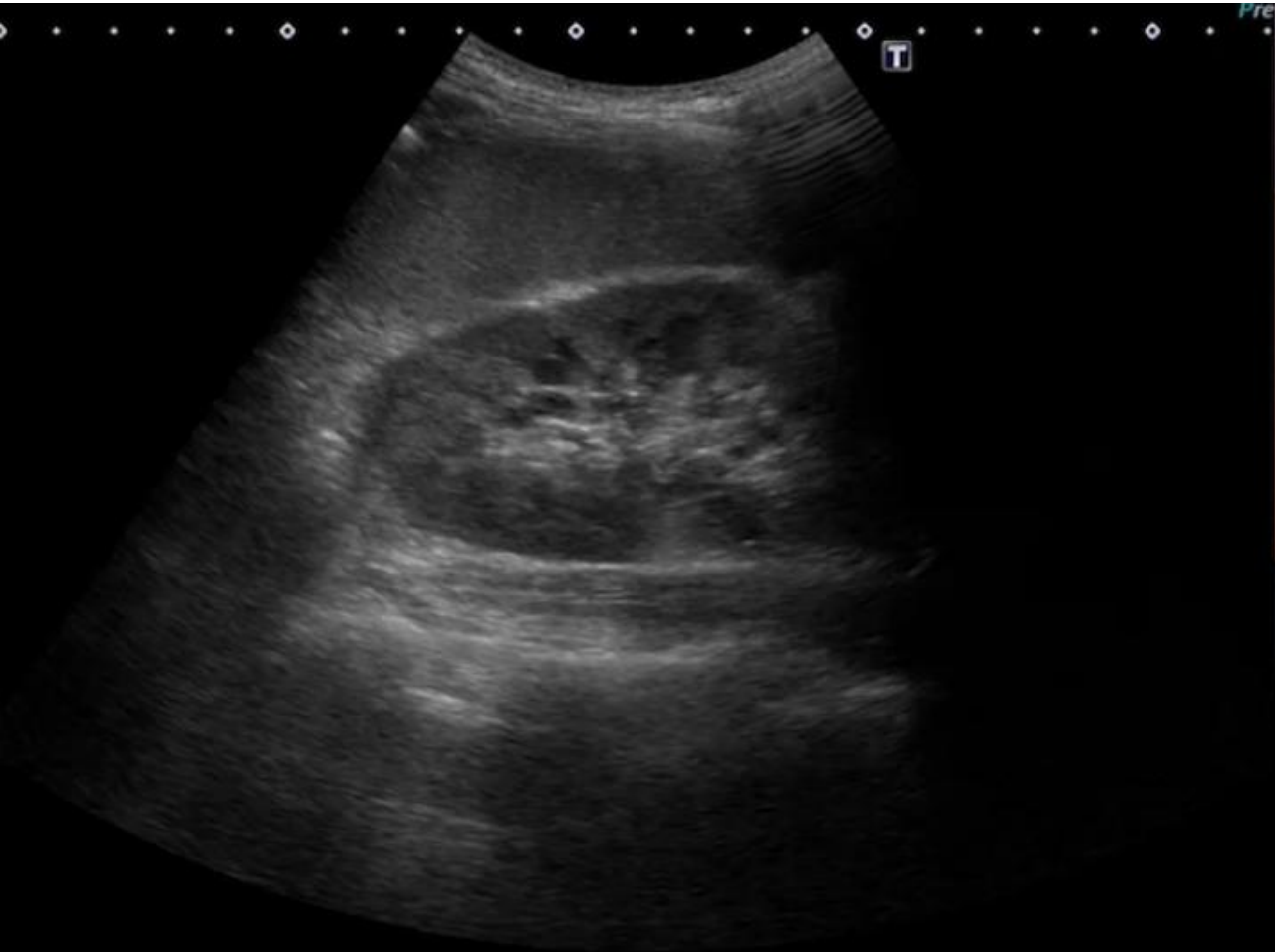
見えてる

脾臓 左腎臓（一部）

心窩部横走査 「脾臓と左腎臓」

肝胆腎すい 07

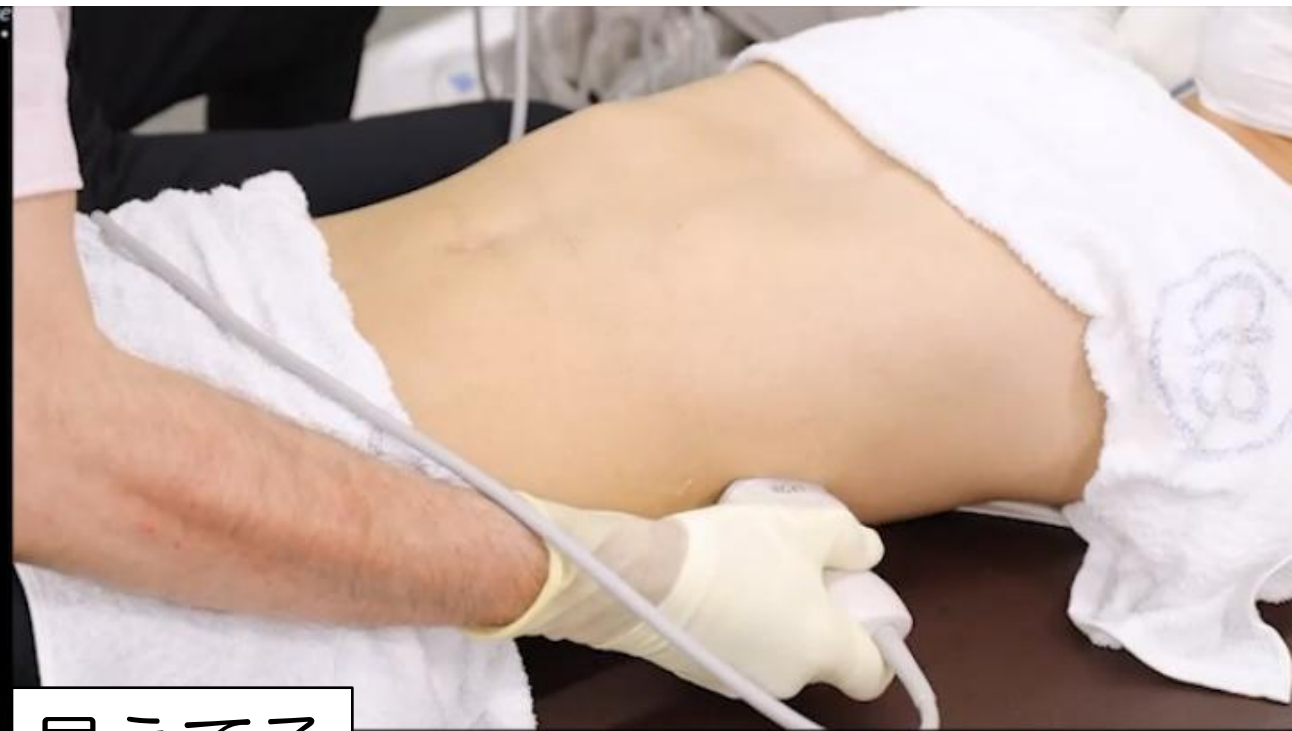
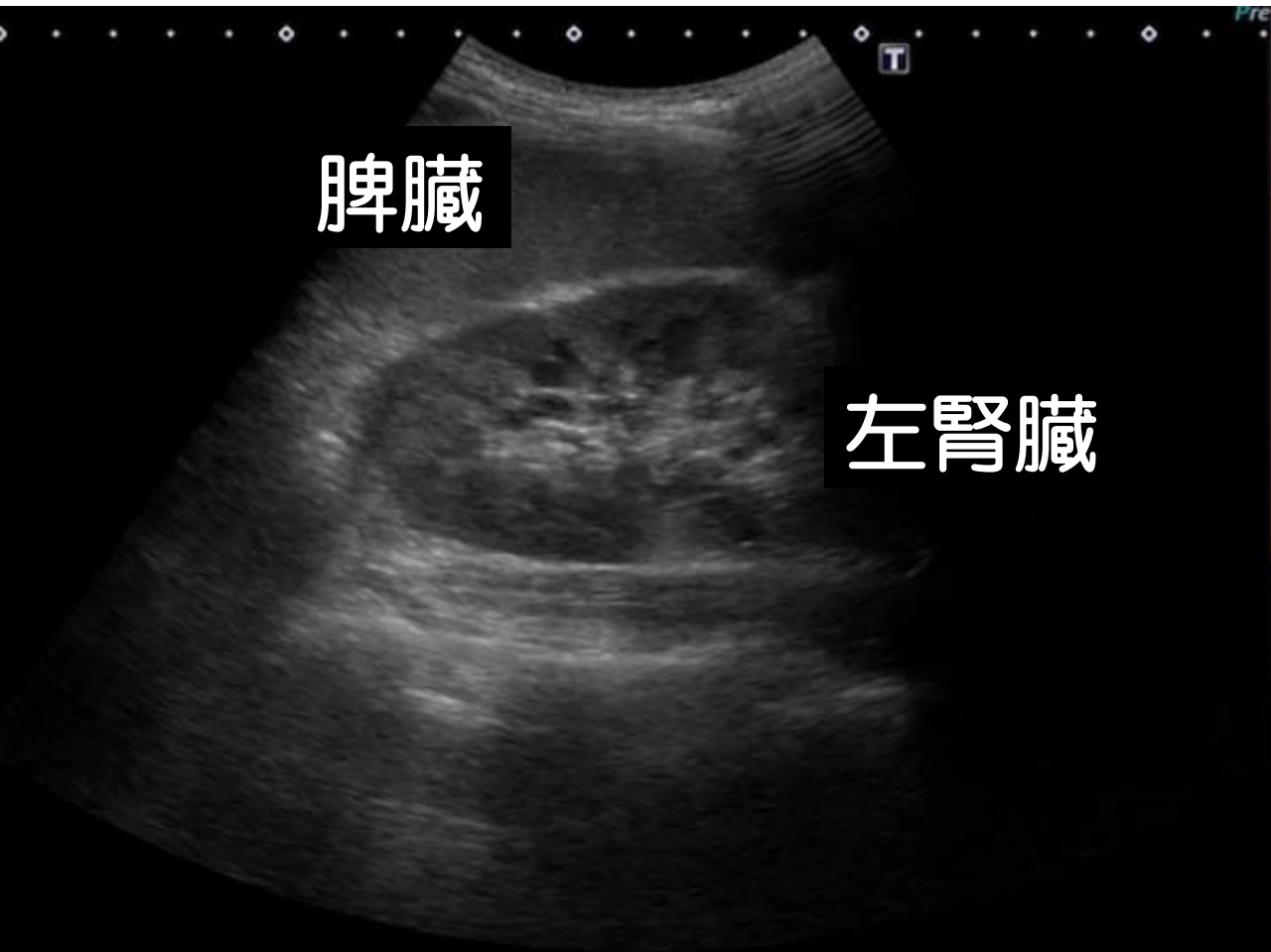
見えてる

脾臓 左腎臓

心窩部横走査 「脾臓と左腎臓」

肝胆腎すい 07

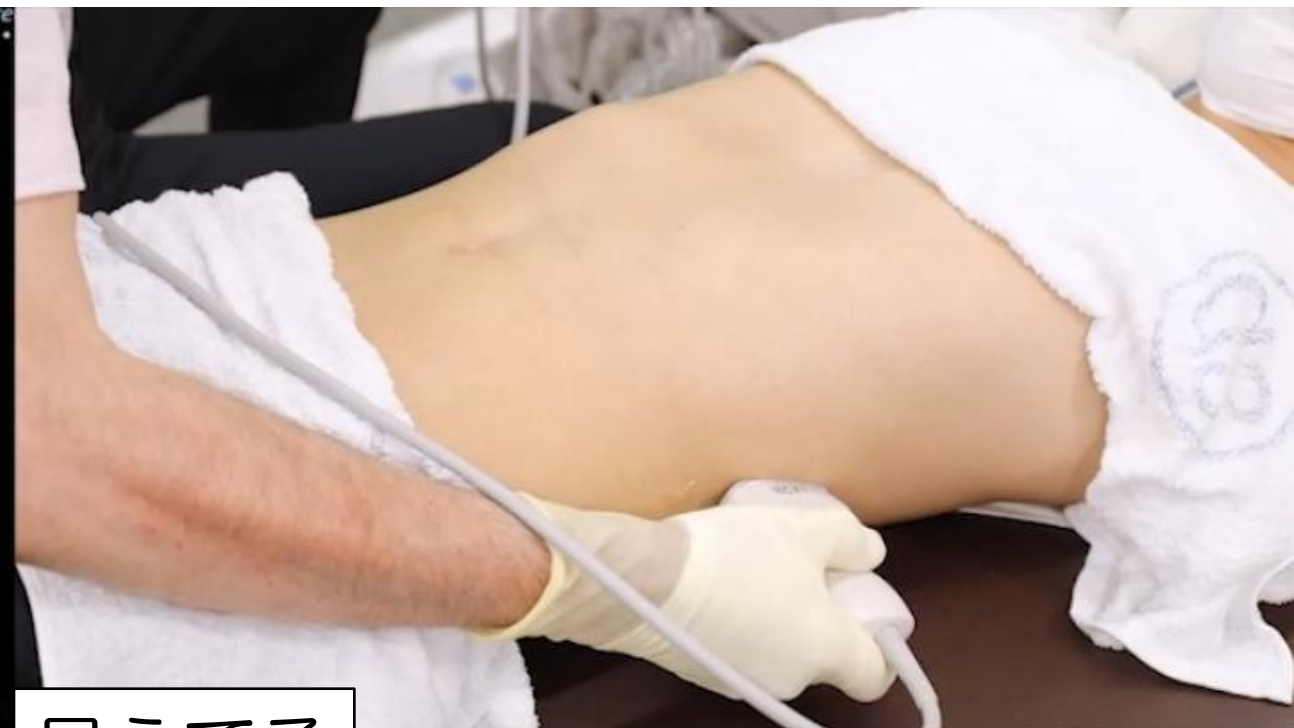
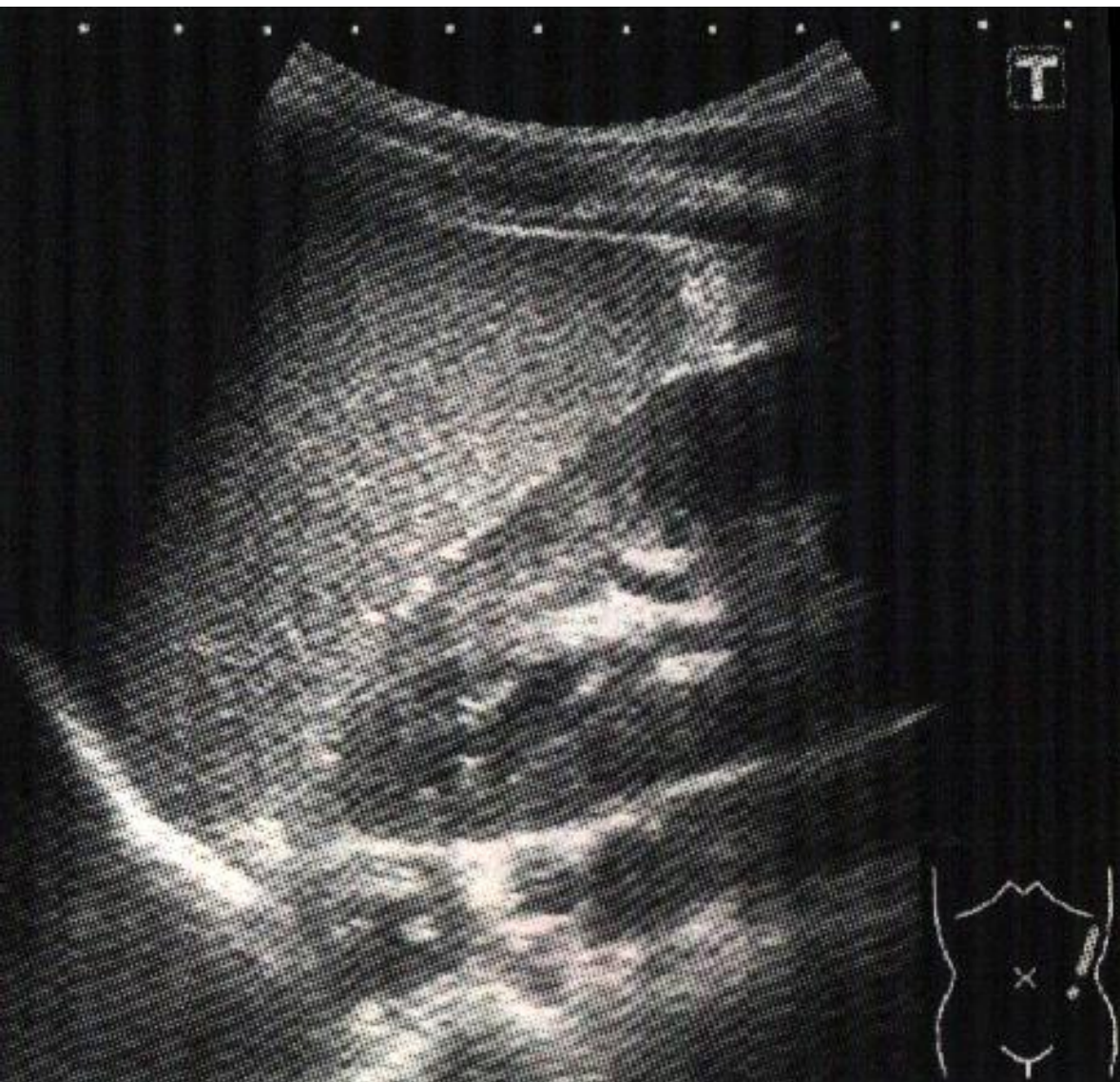
見えてる

脾臓 左腎臓

心窩部横走査 「脾臓と左腎臓」

肝胆腎すい 08

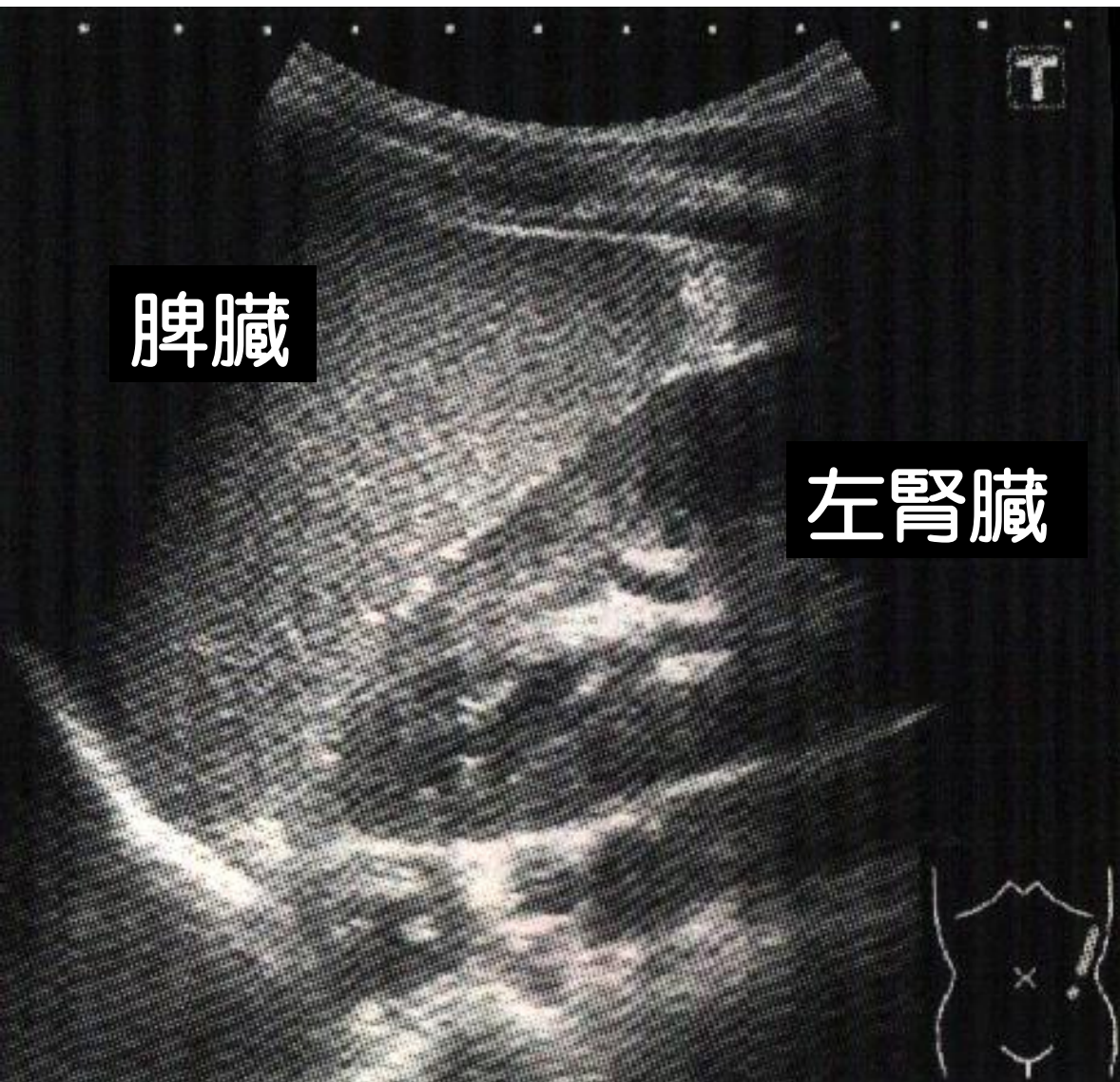

見えてる

脾臓 左腎臓

心窩部横走査 「脾臓と左腎臓」

肝胆腎すい 08



脾臓

左腎臓

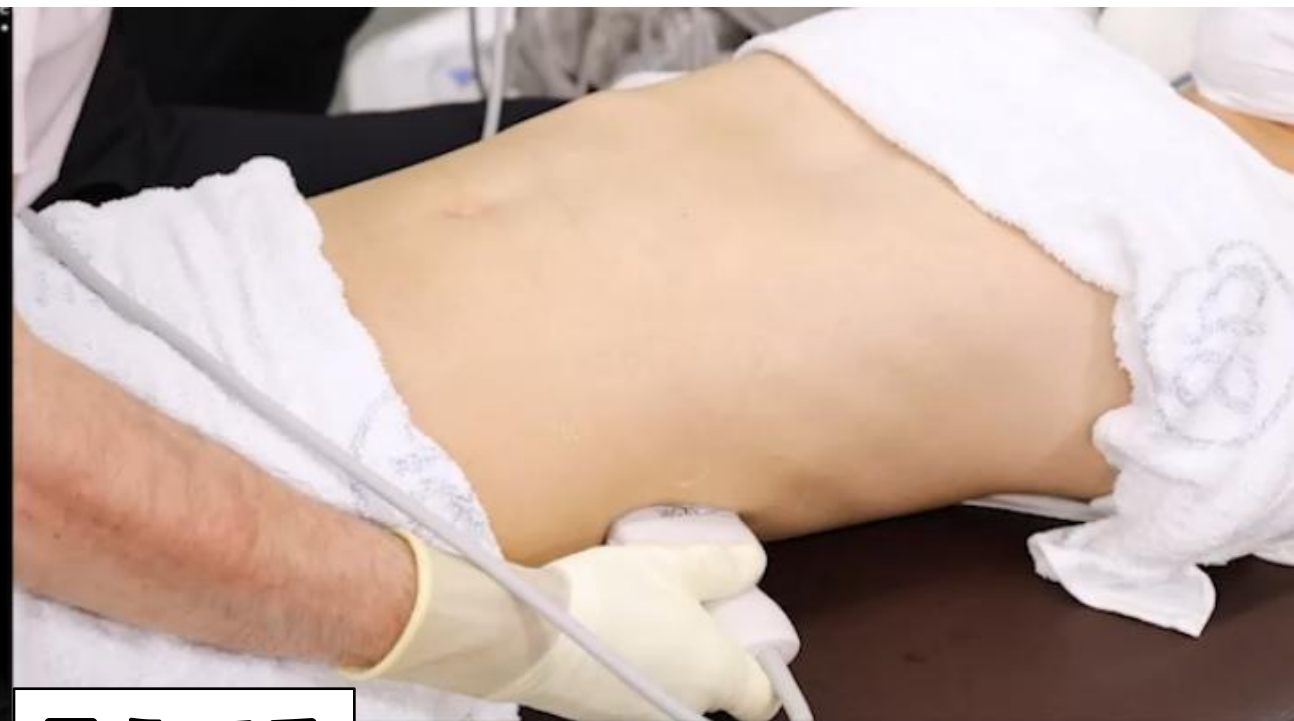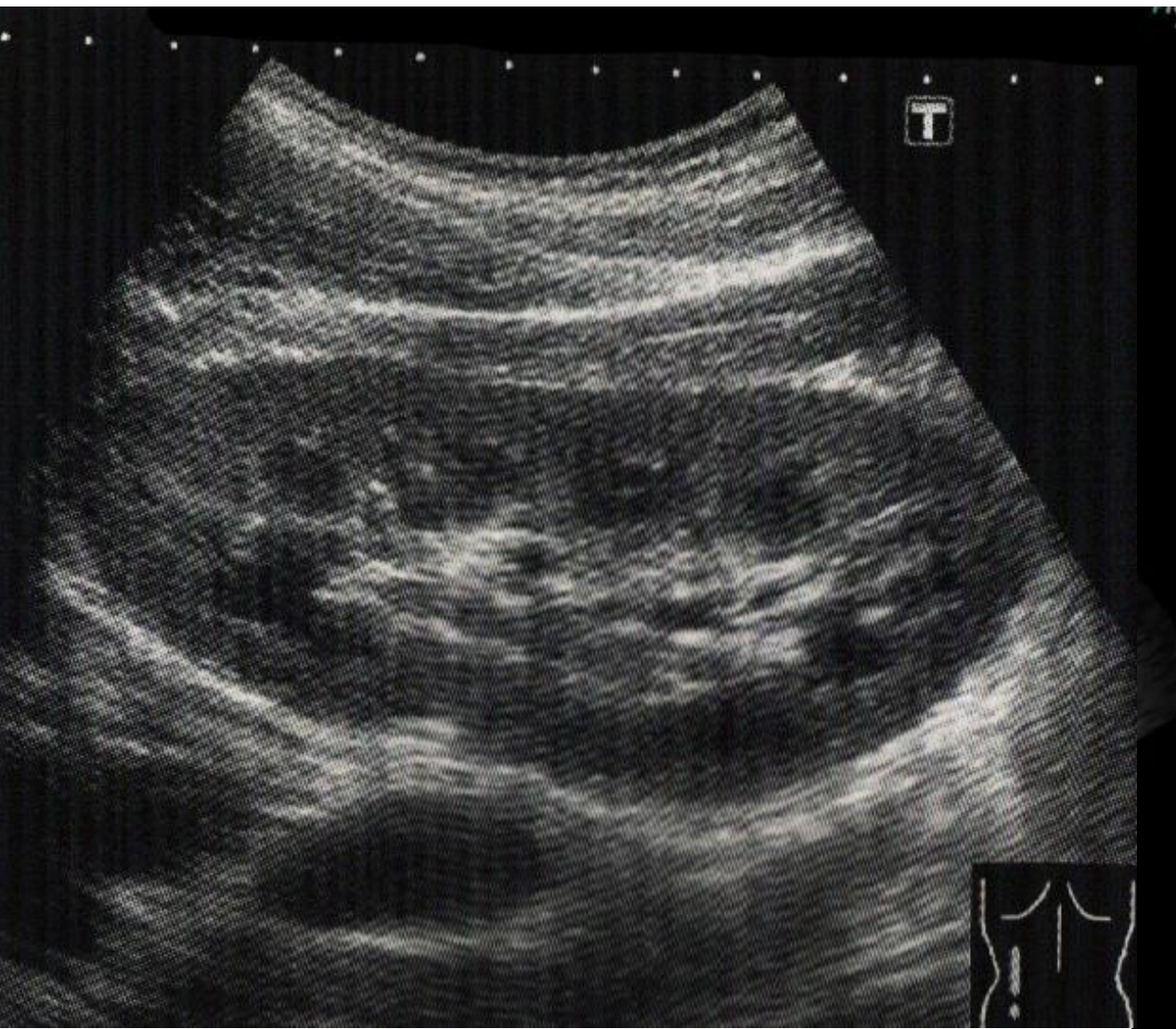


見えてる

脾臓 左腎臓

心窩部横走査 「左腎臓の長軸」

肝胆腎すい 09

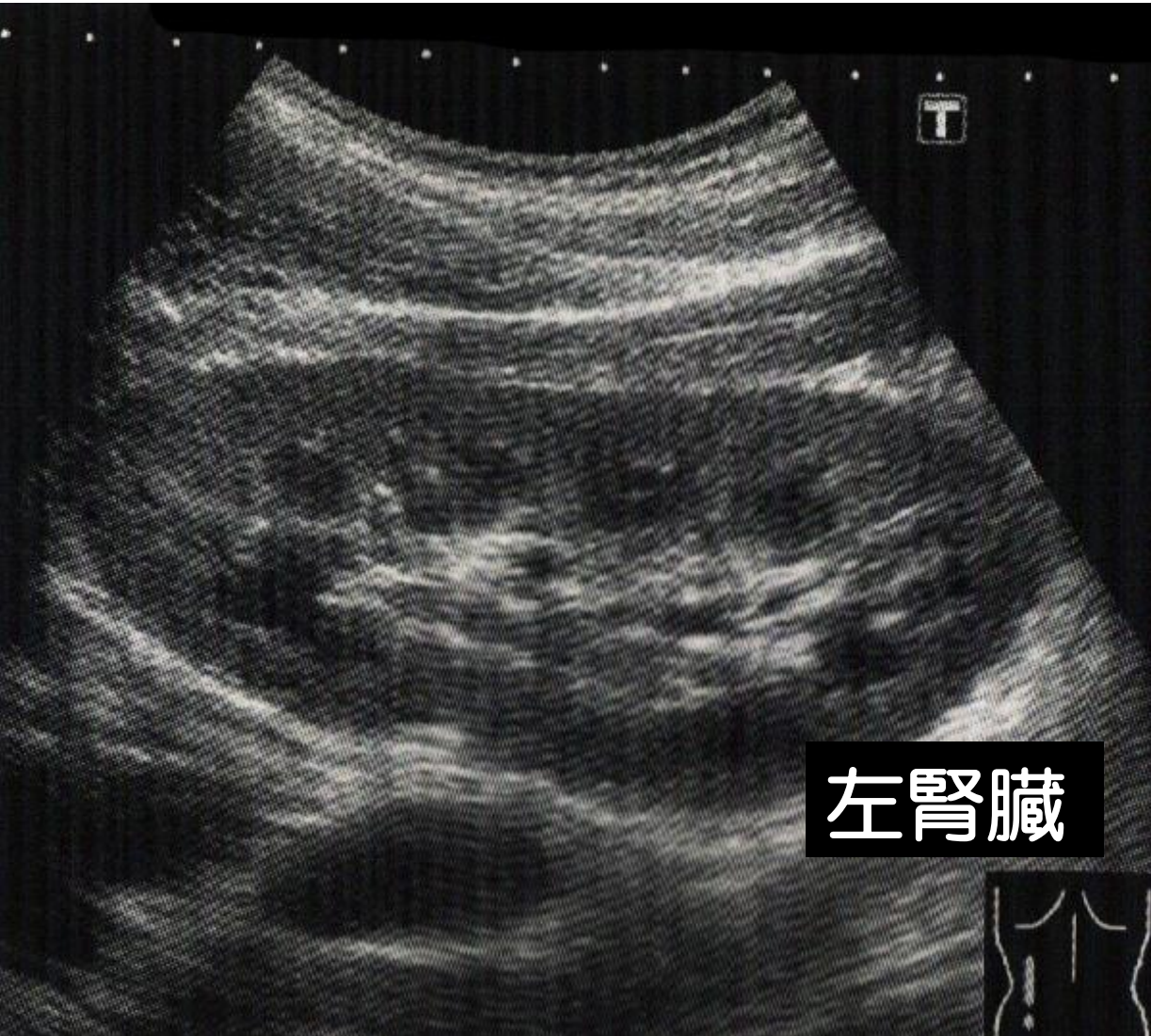

見えてる

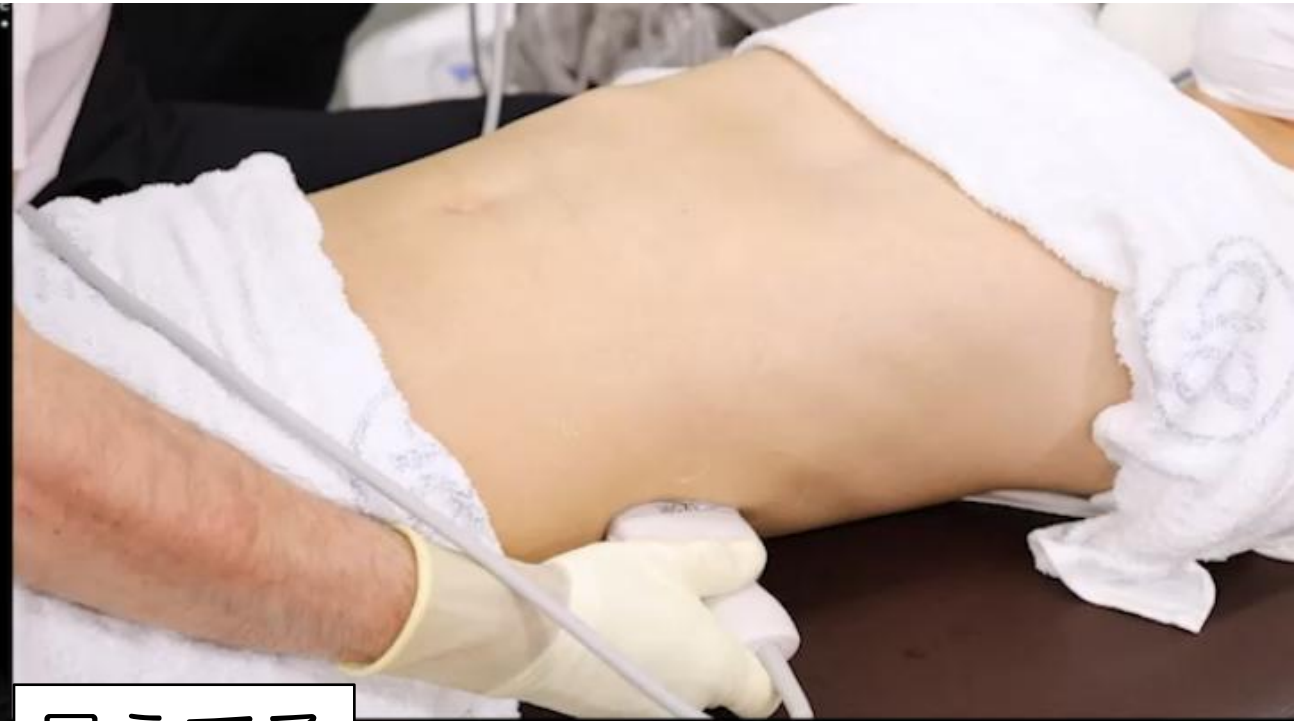左腎臓

心窩部横走査 「左腎臓の長軸」

肝胆腎すい 09



左腎臓

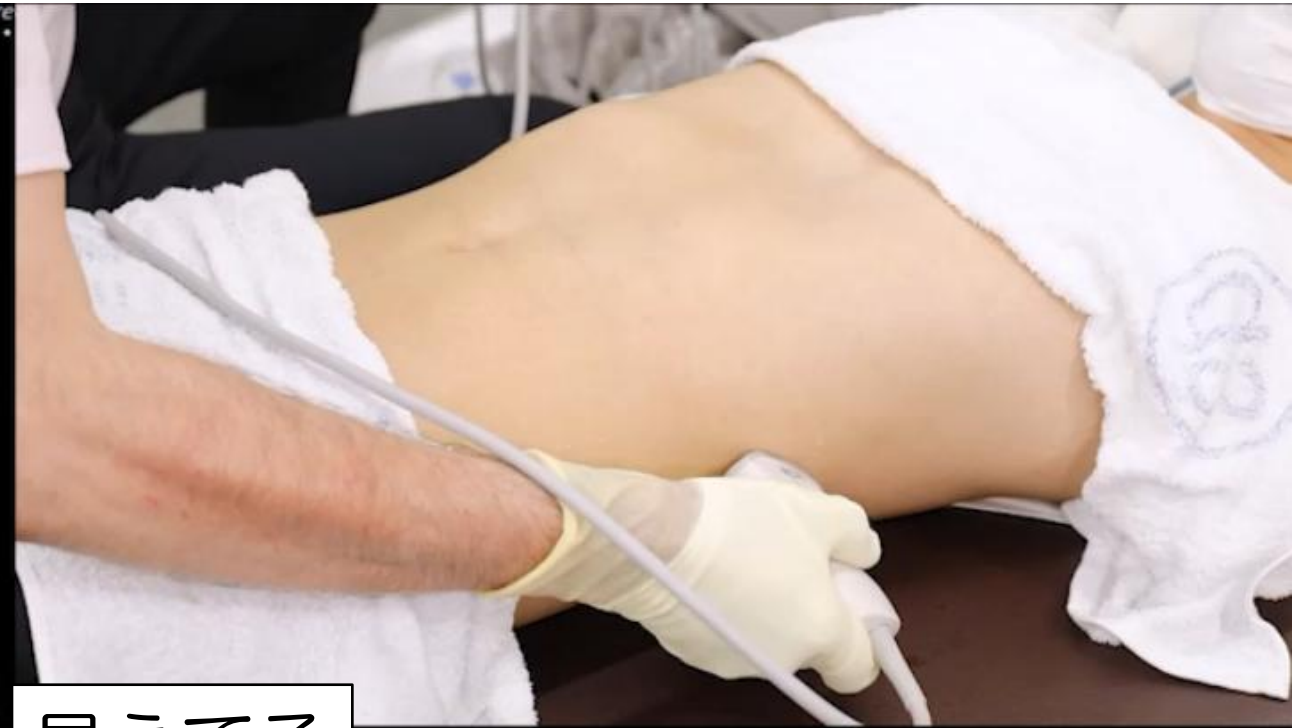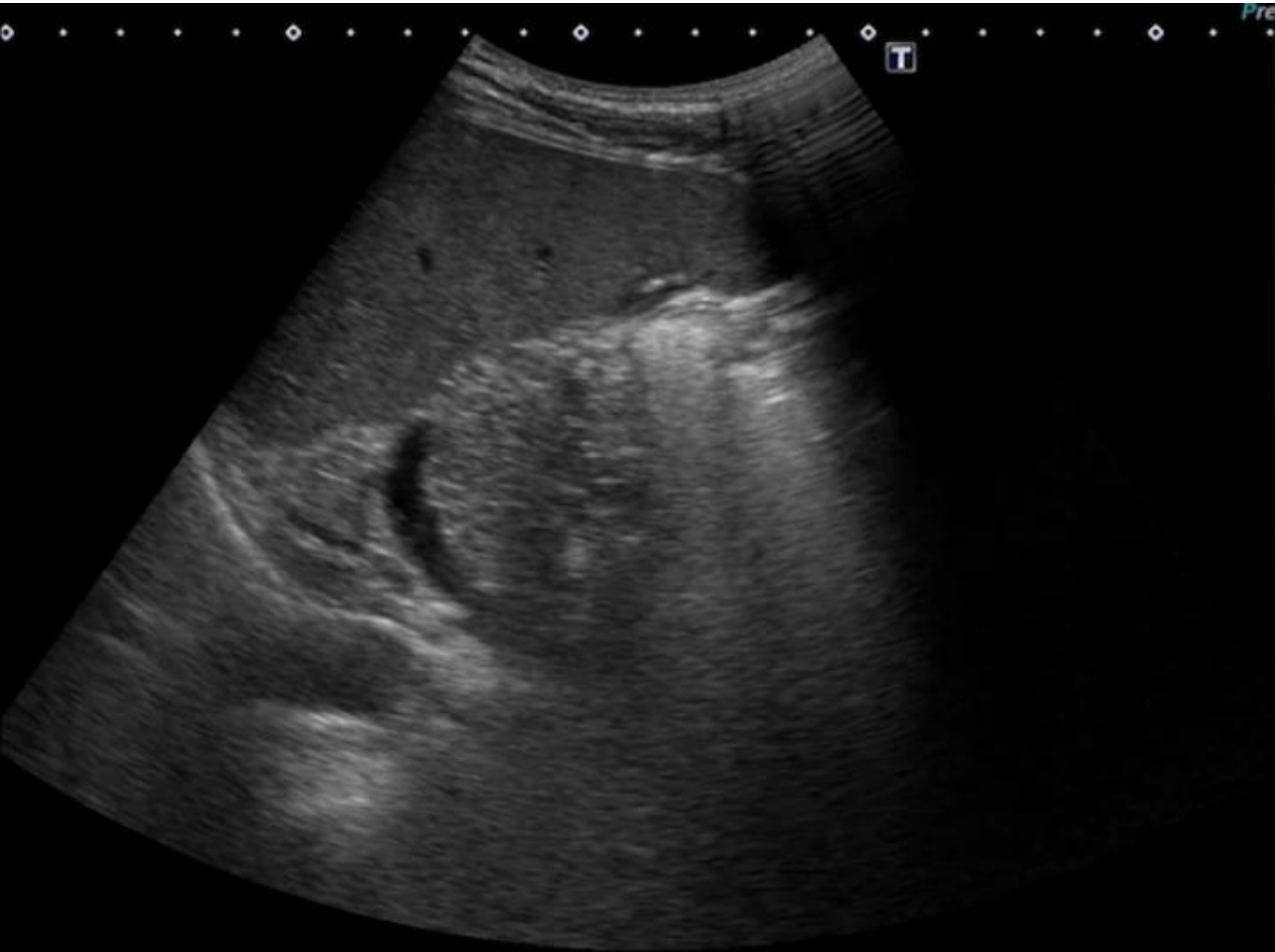


見えてる

左腎臓

心窩部横走査 「脾臓と脾静脈」

肝胆腎すい 10

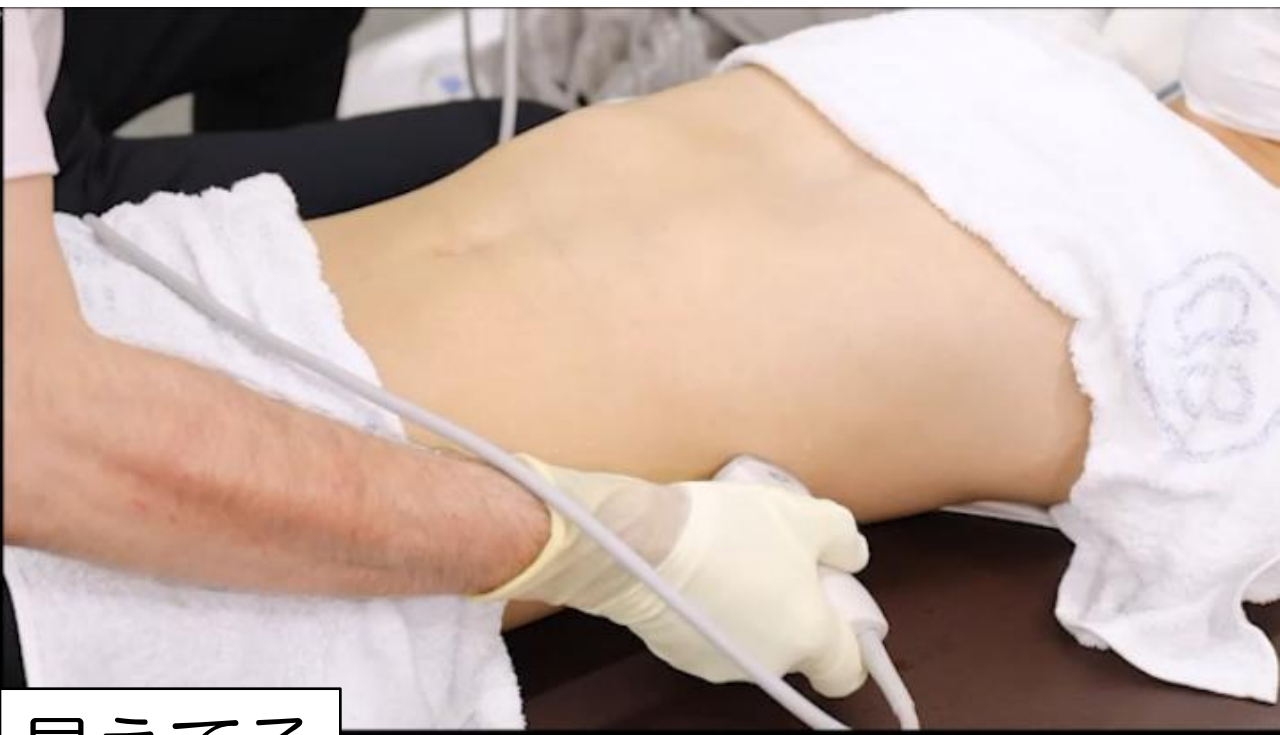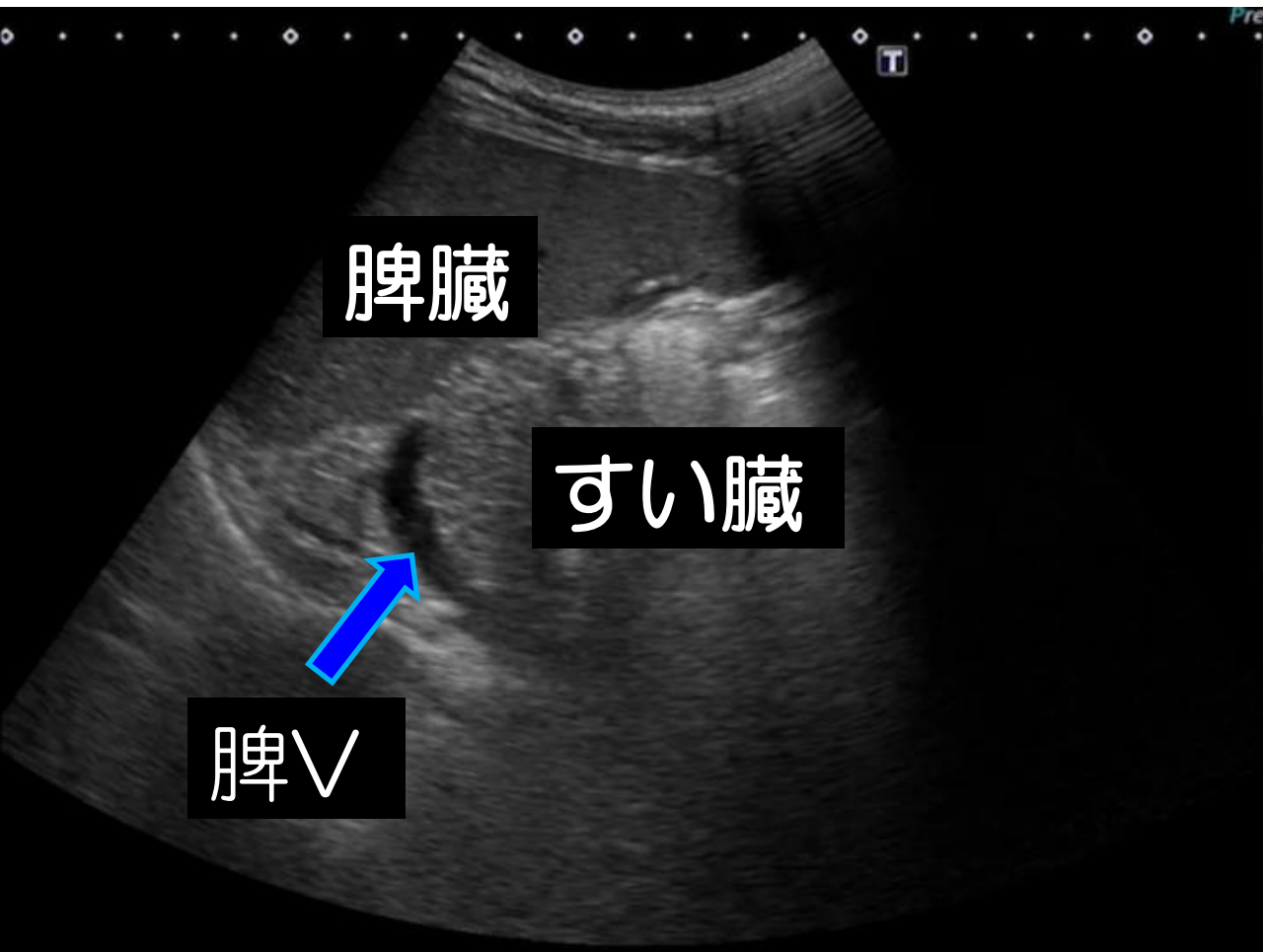


見えてる

脾臓 すい臓 脾V

心窩部横走査 「脾臓と脾静脈」

肝胆腎すい 10



見えてる

脾臓 すい臓 脾V

「腹部消化管」

心窩部縱走查

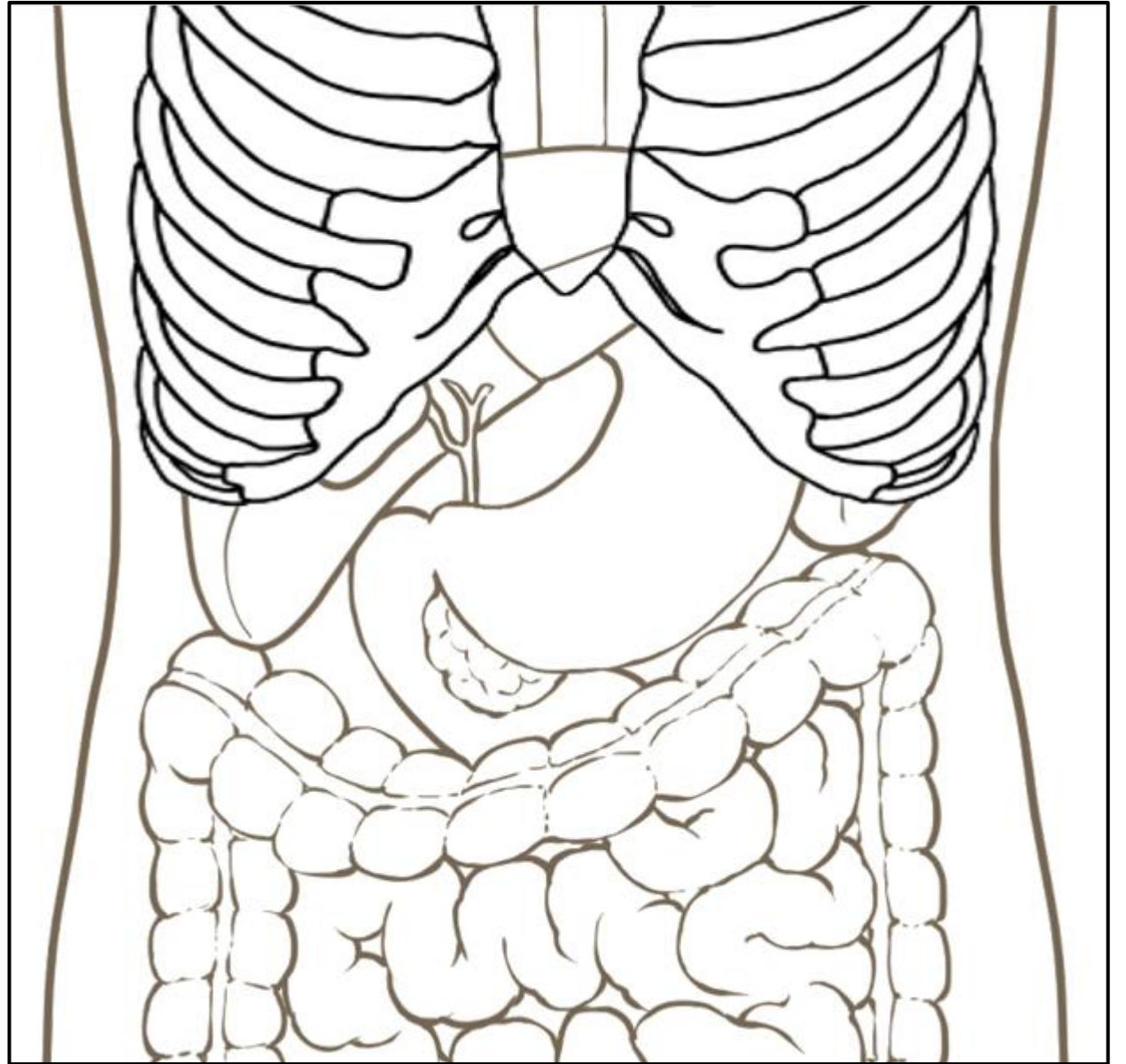
心窩部橫走查

左肋間走查

右肋骨弓下縱走查

右肋骨弓下橫走查

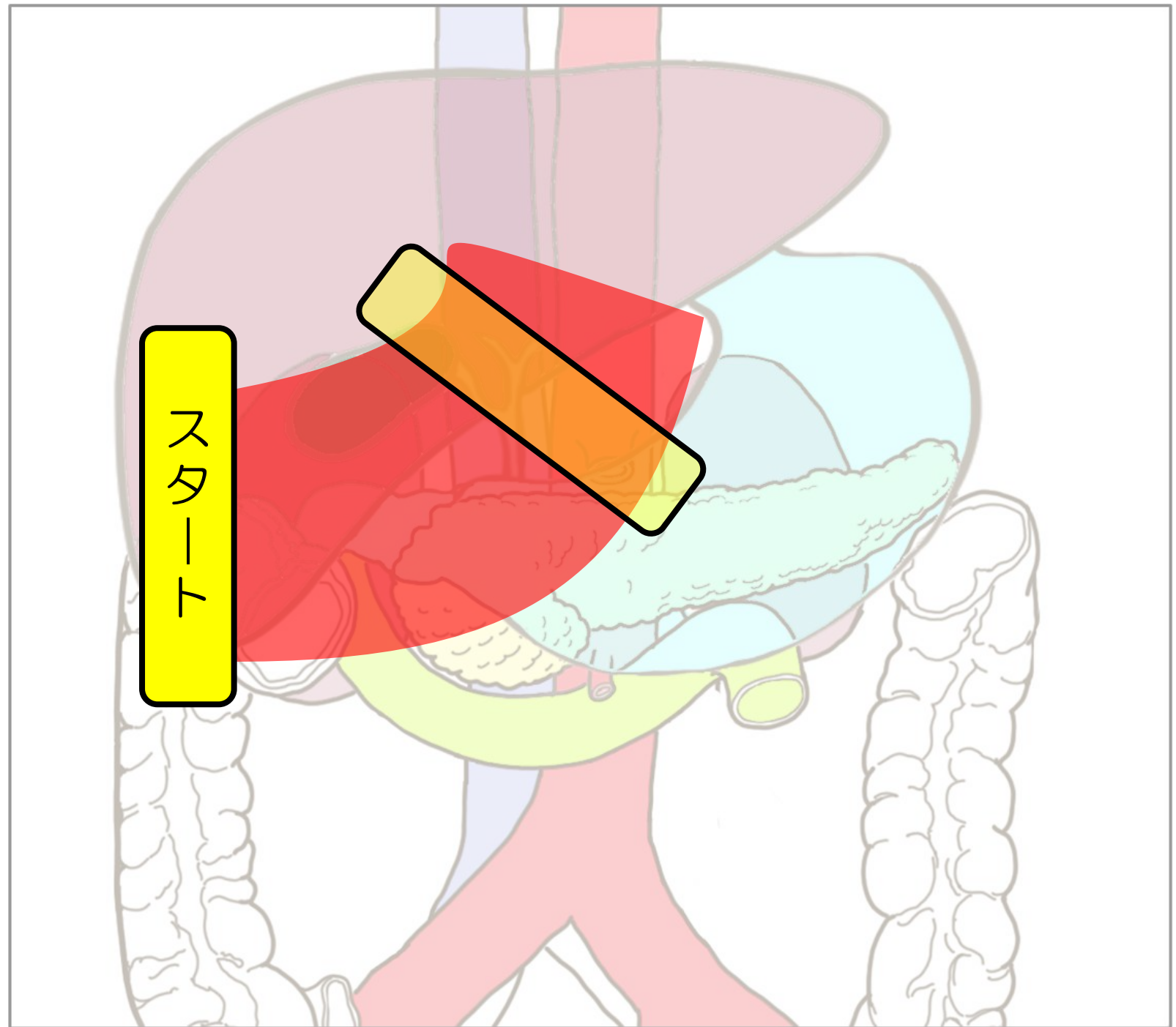

右肋間走查



右肋骨弓下縦走査

肝右葉・右腎

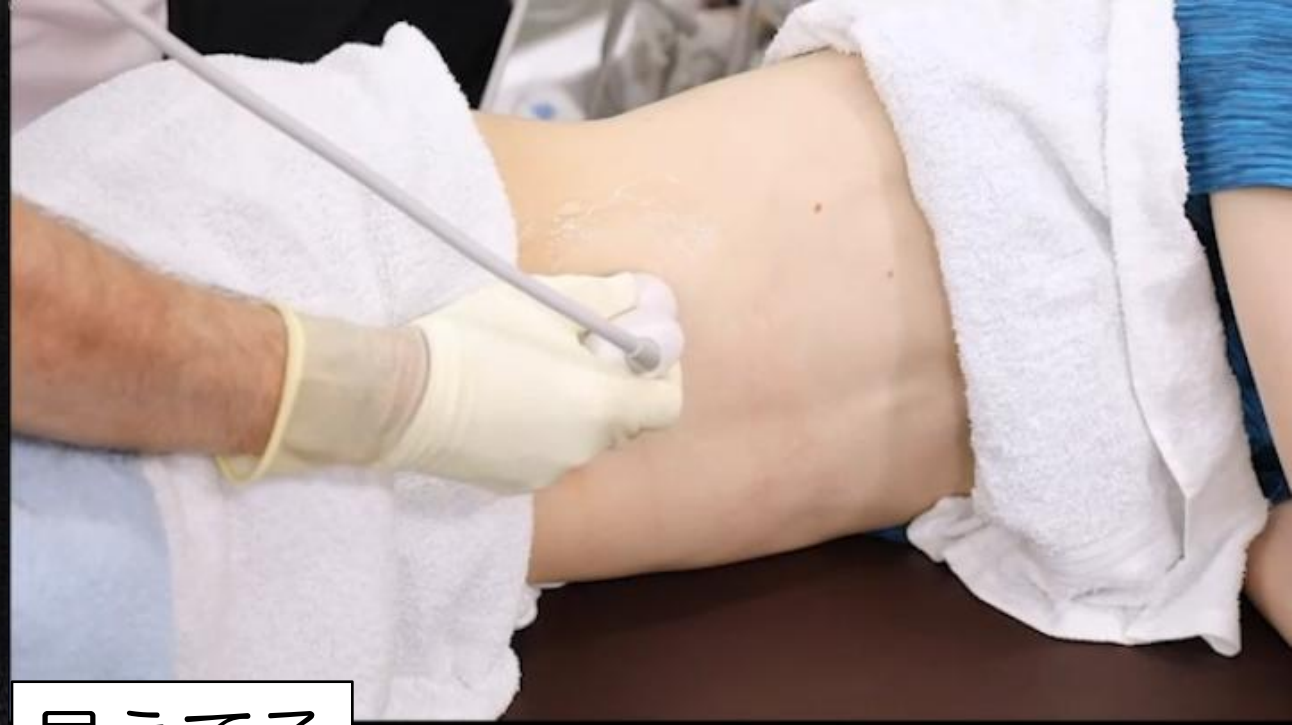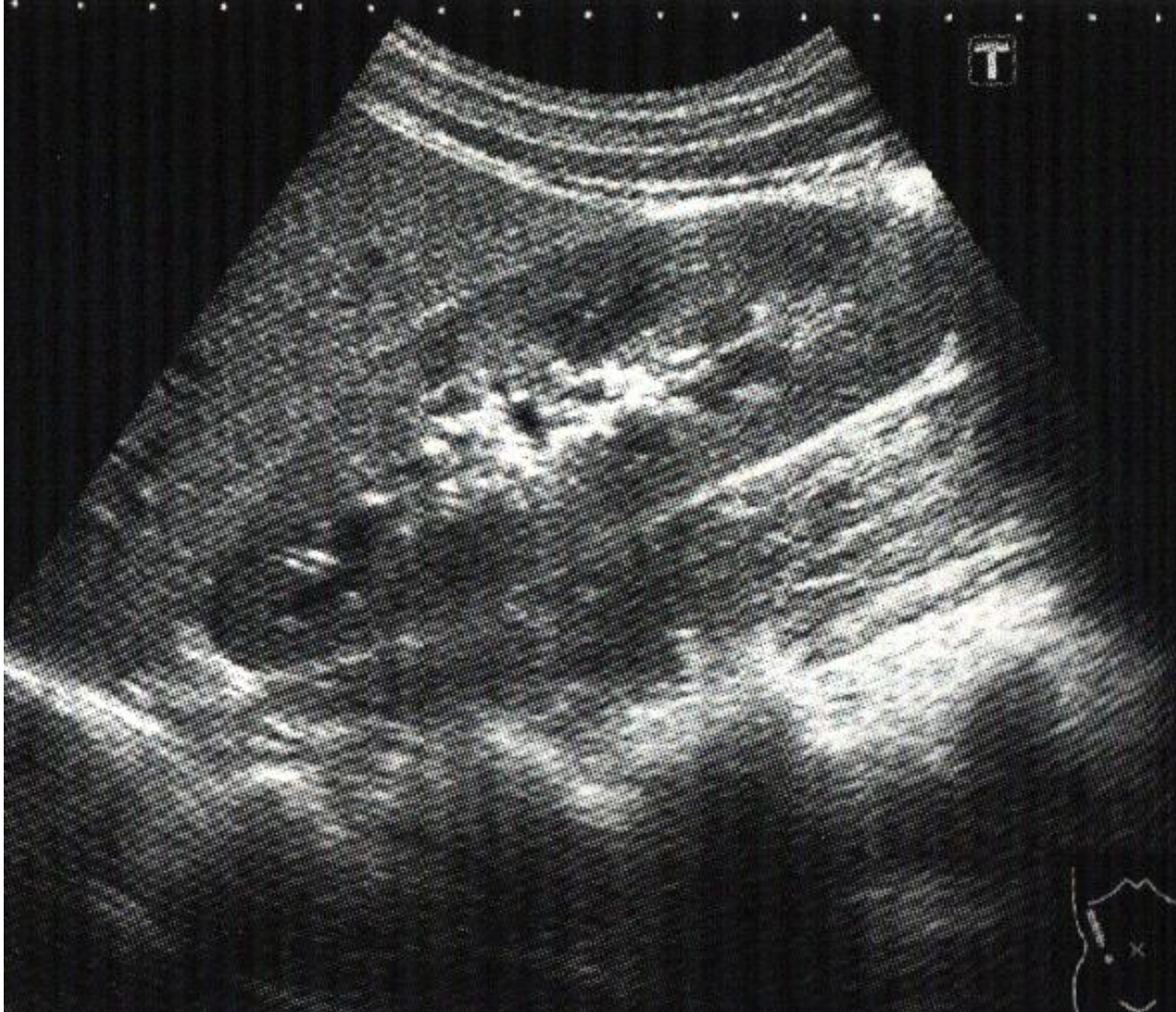プローブ



右肋骨弓下縦走査

「肝臓と右腎臓の長軸」

肝胆腎すい 11



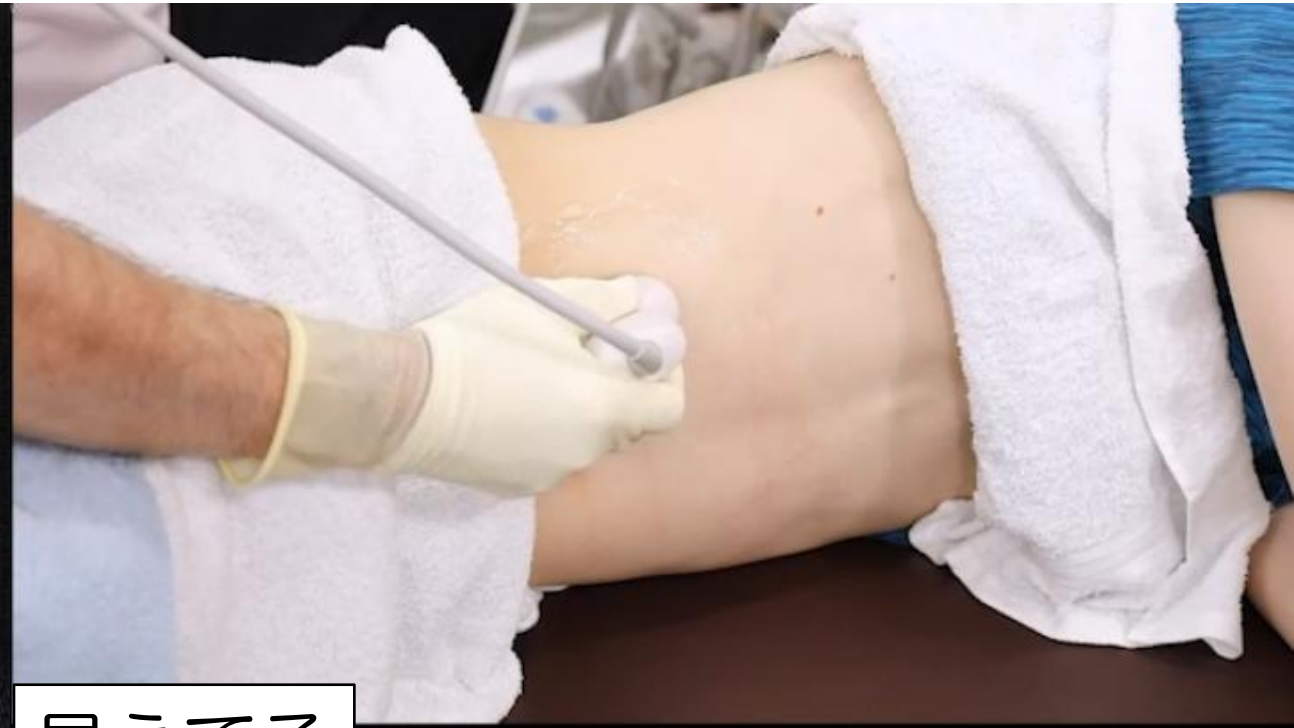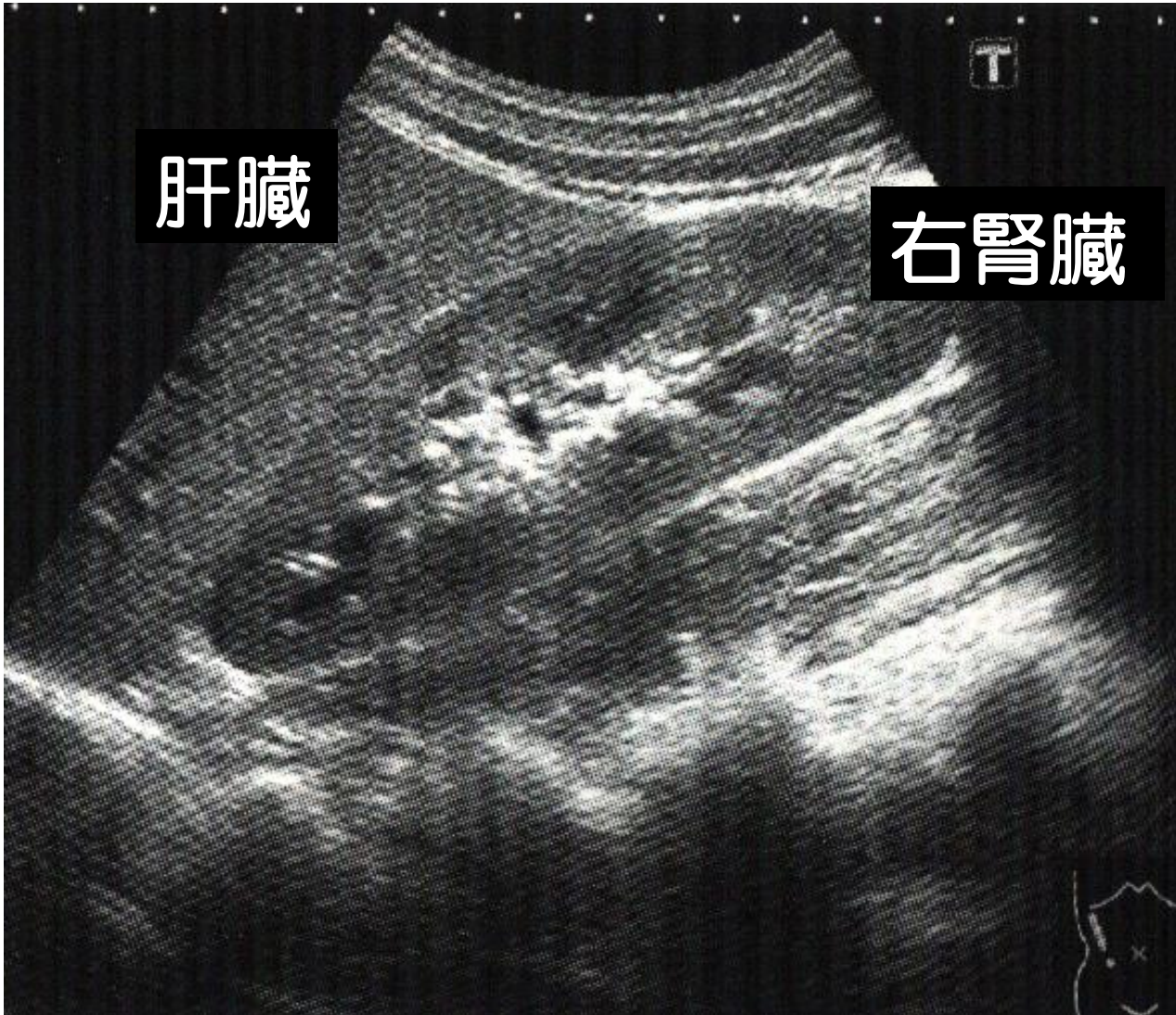
見えてる

肝臓 右腎臓（長軸）

右肋骨弓下縦走査

「肝臓と右腎臓の長軸」

肝胆腎すい 11



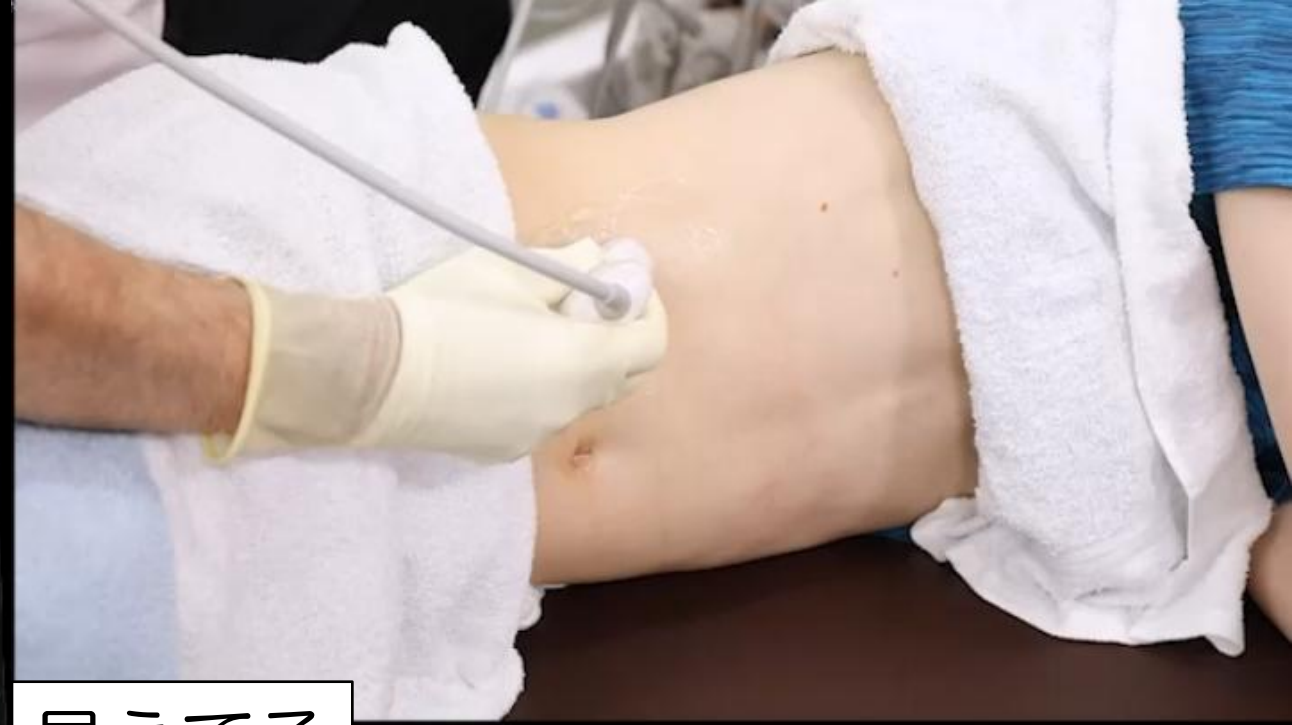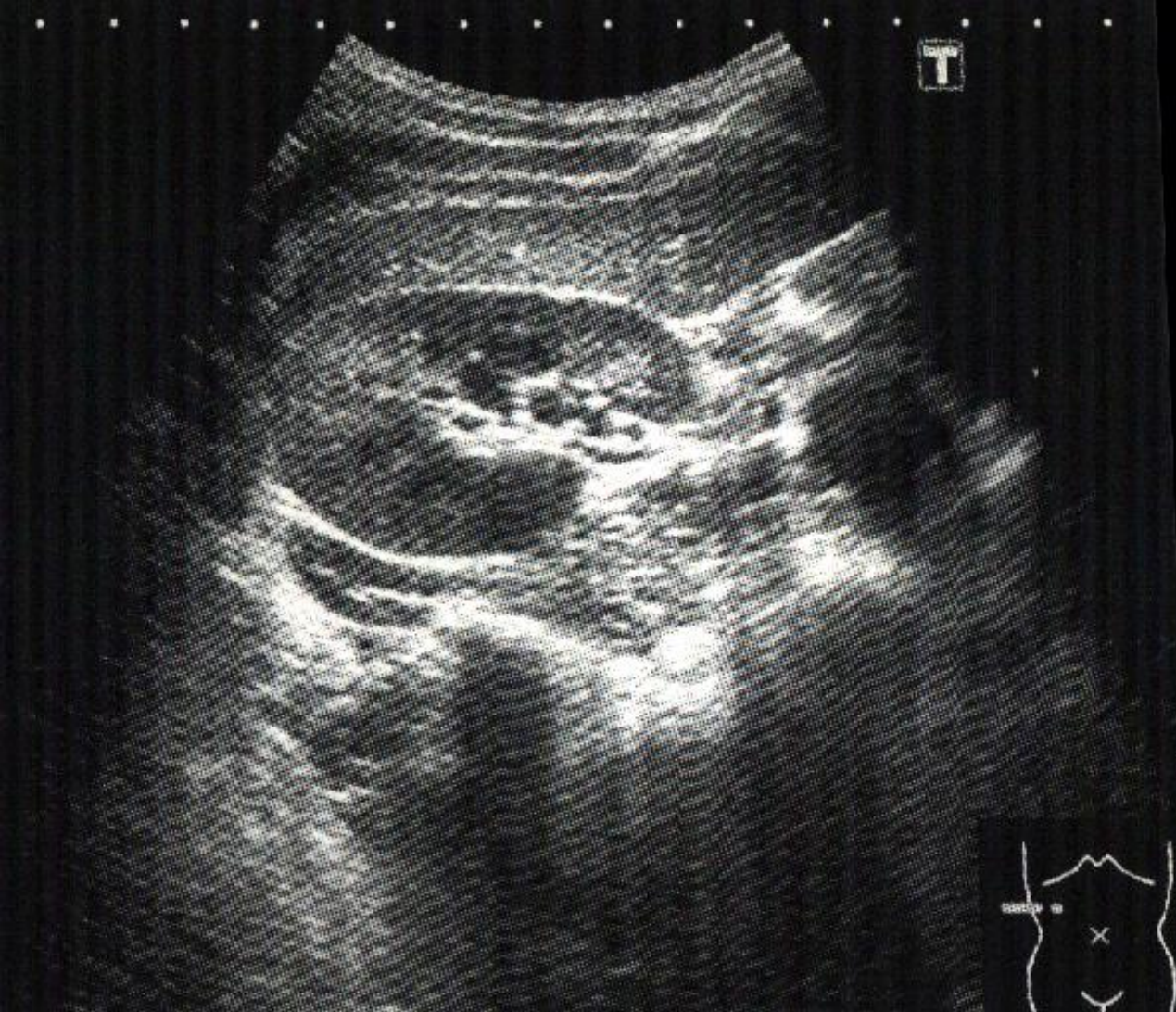見えてる

肝臓 右腎臓 (長軸)

右肋骨弓下縦走査

「肝臓と右腎臓の短軸」

肝胆腎すい 12



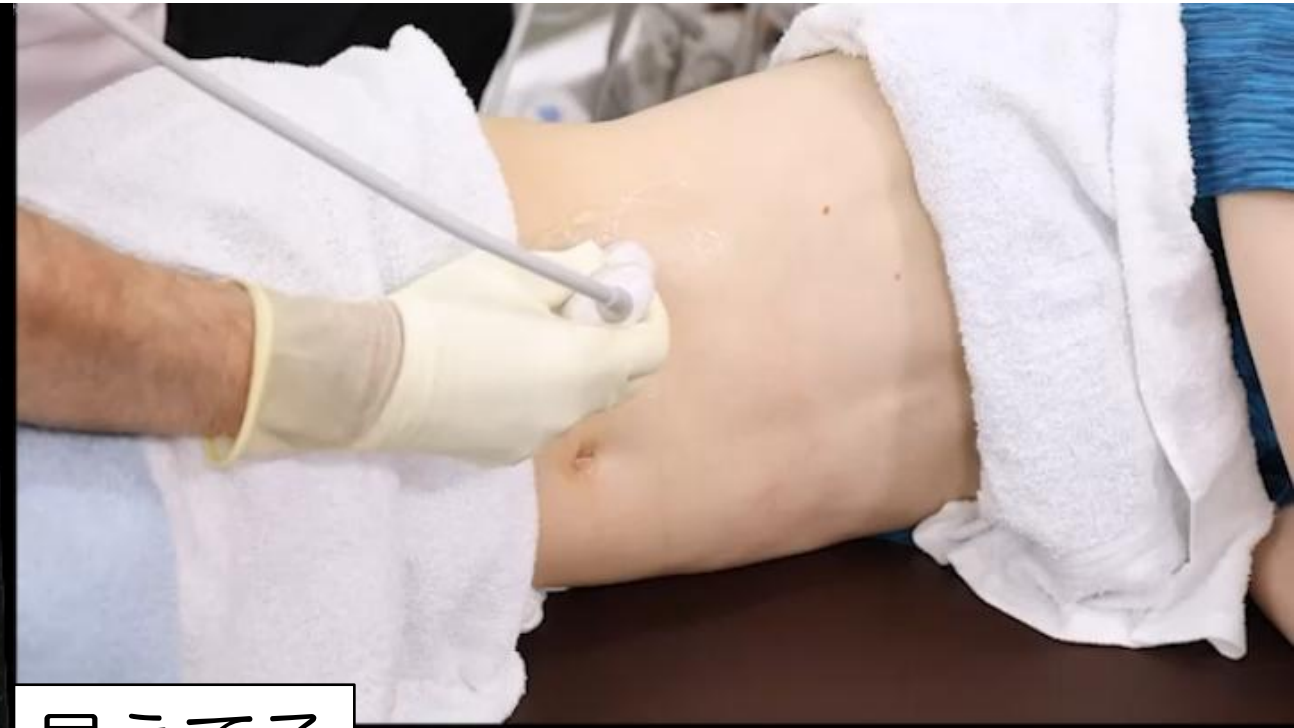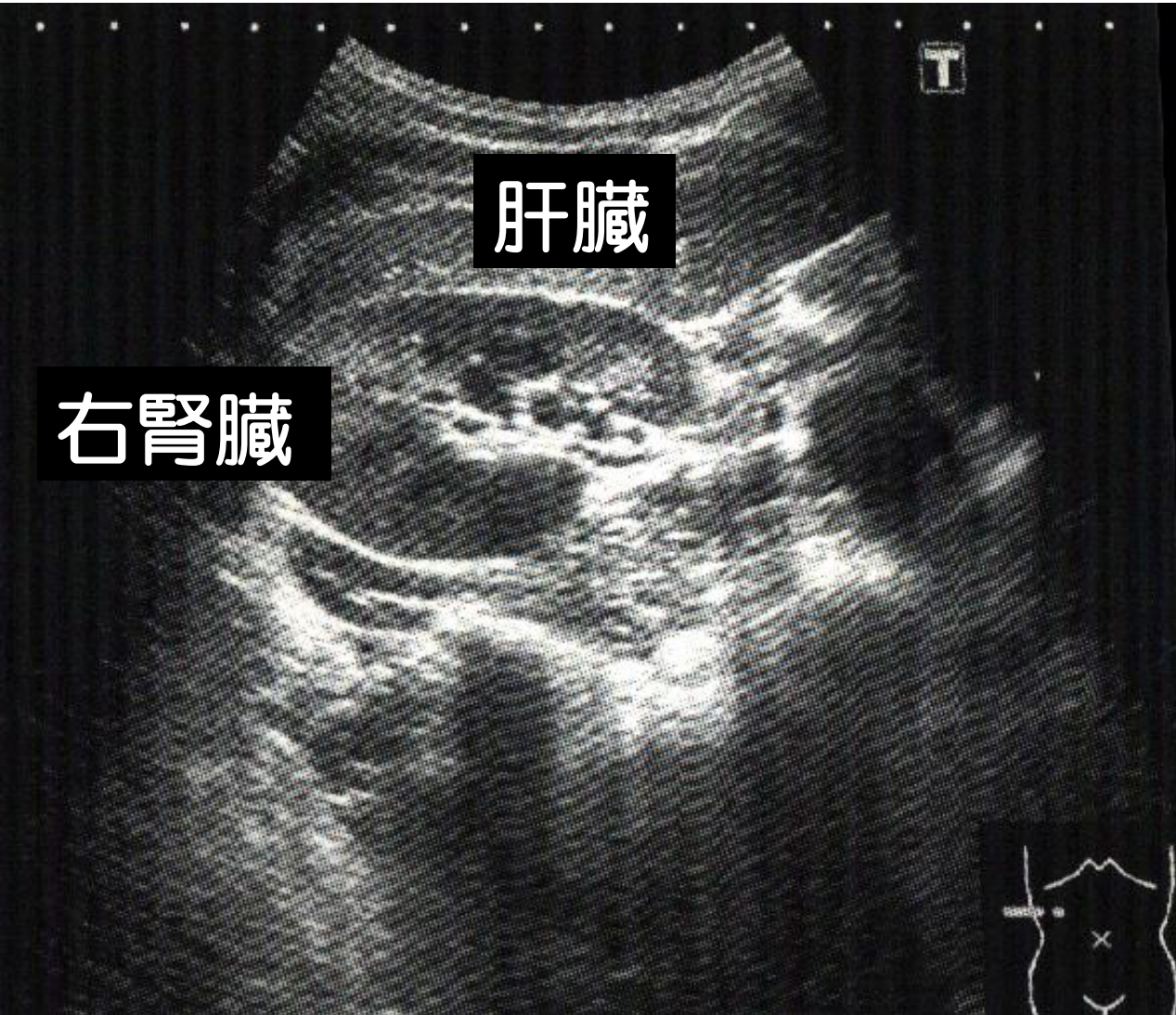
見えてる

肝臓 右腎臓（短軸）

右肋骨弓下縦走査

「肝臓と右腎臓の短軸」

肝胆腎すい 12



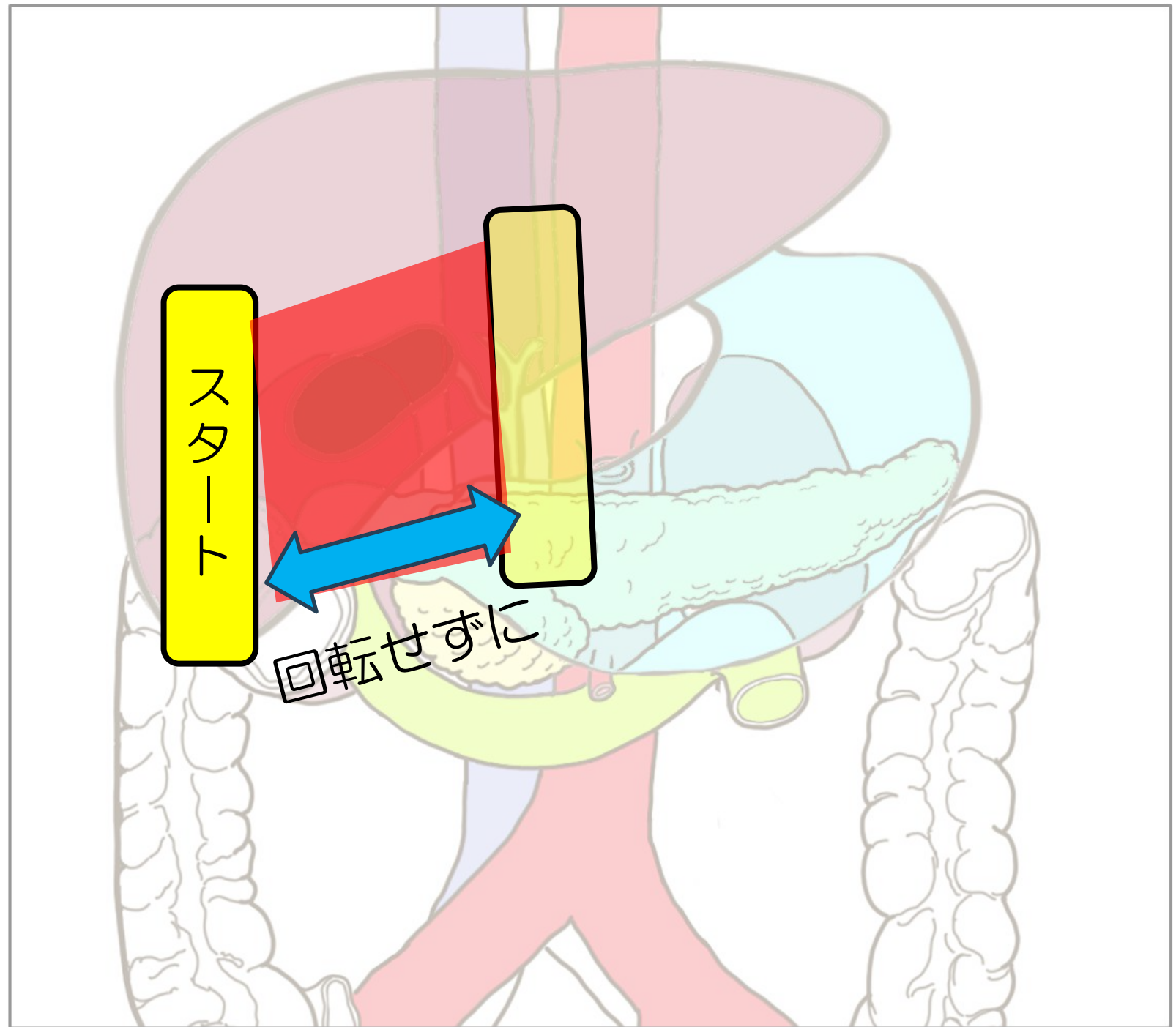
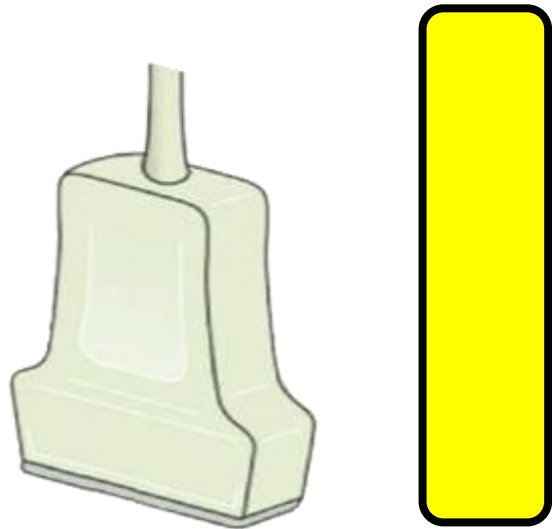
見えてる

肝臓 右腎臓 (短軸)

右肋骨弓下縦走査

胆のう

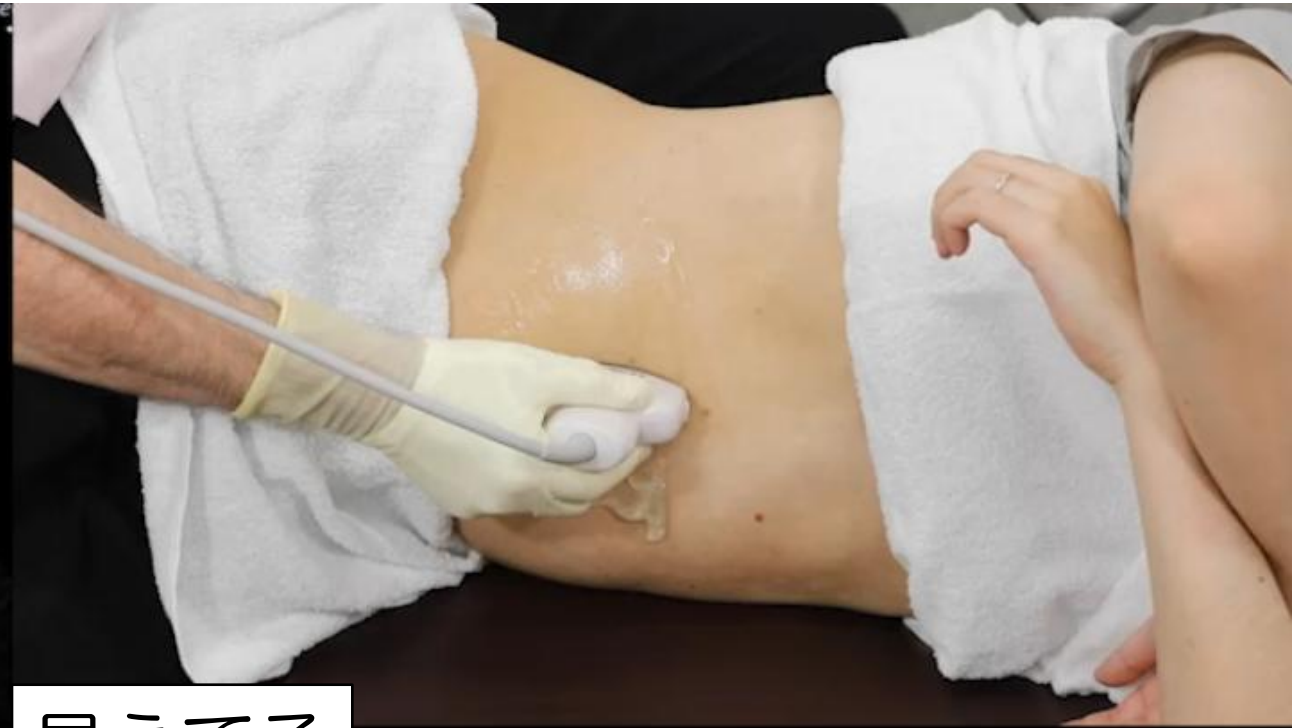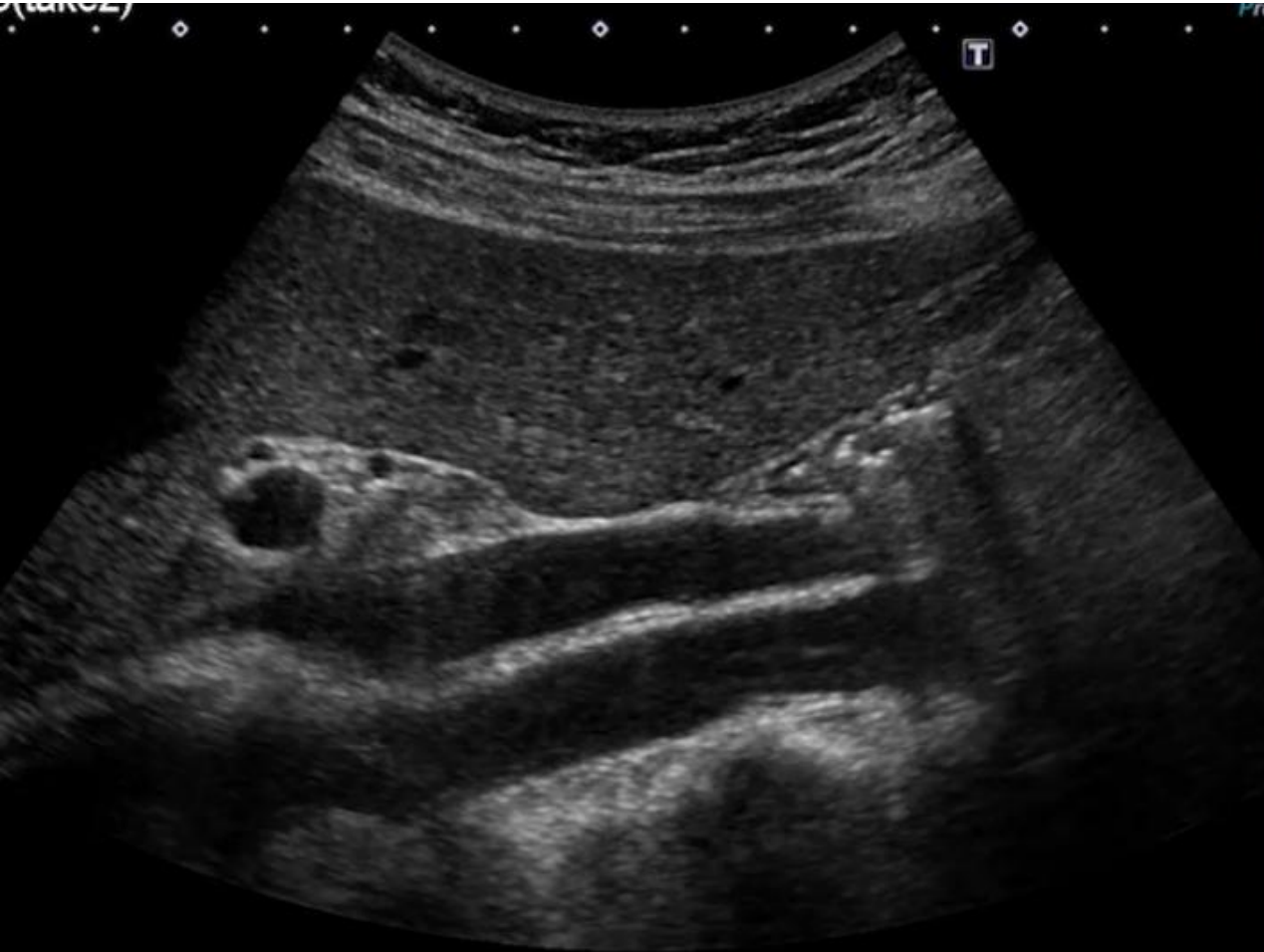プローブ



右肋骨弓下縦走査

「大動脈と下大静脈」

肝胆腎すい 13



見えてる

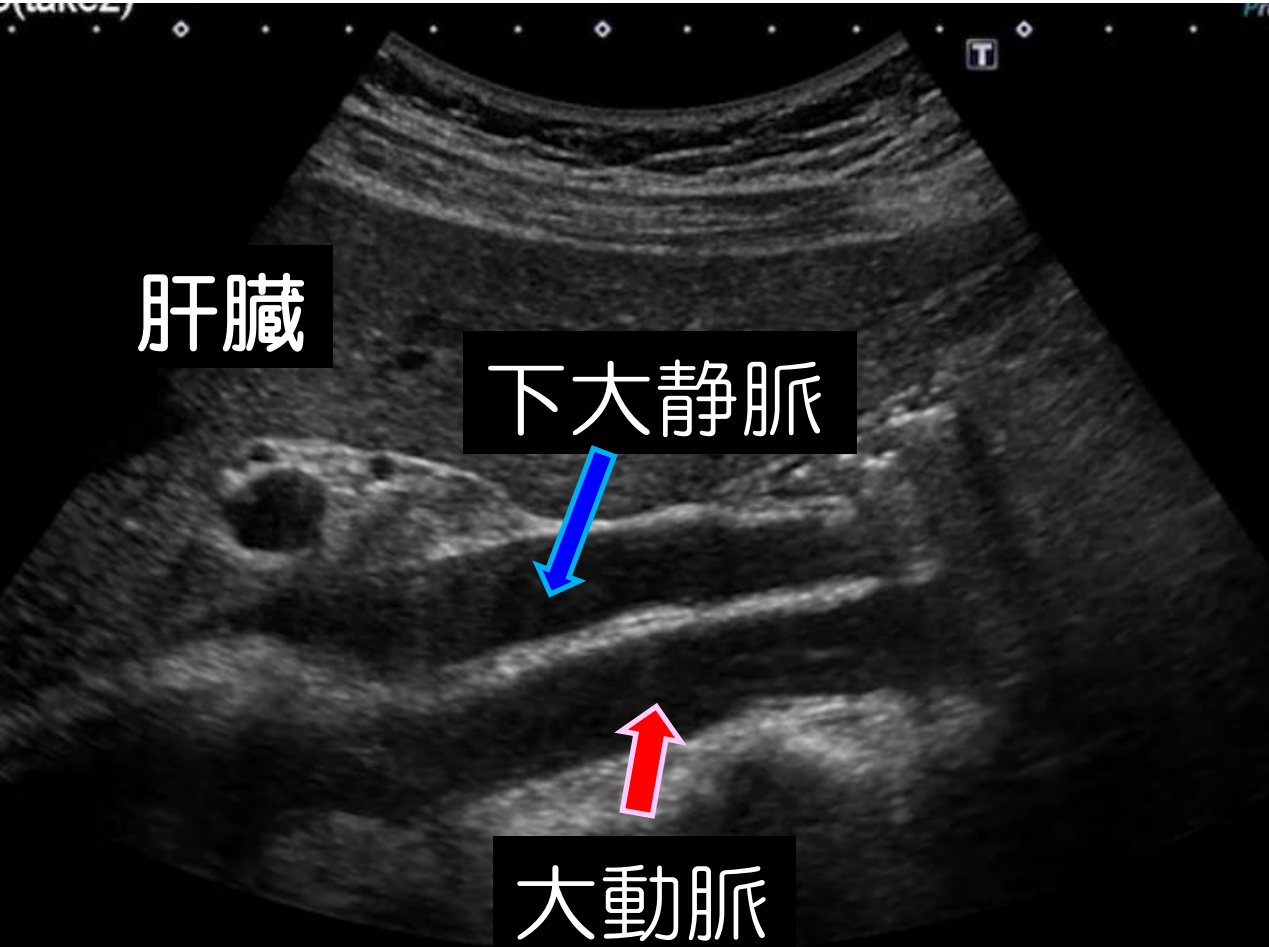
肝臓 大動脈

下大静脈

右肋骨弓下縦走査

「大動脈と下大静脈」

肝胆腎すい 13



見えてる

肝臓 大動脈
下大静脈

「腹部消化管」

心窩部縱走查

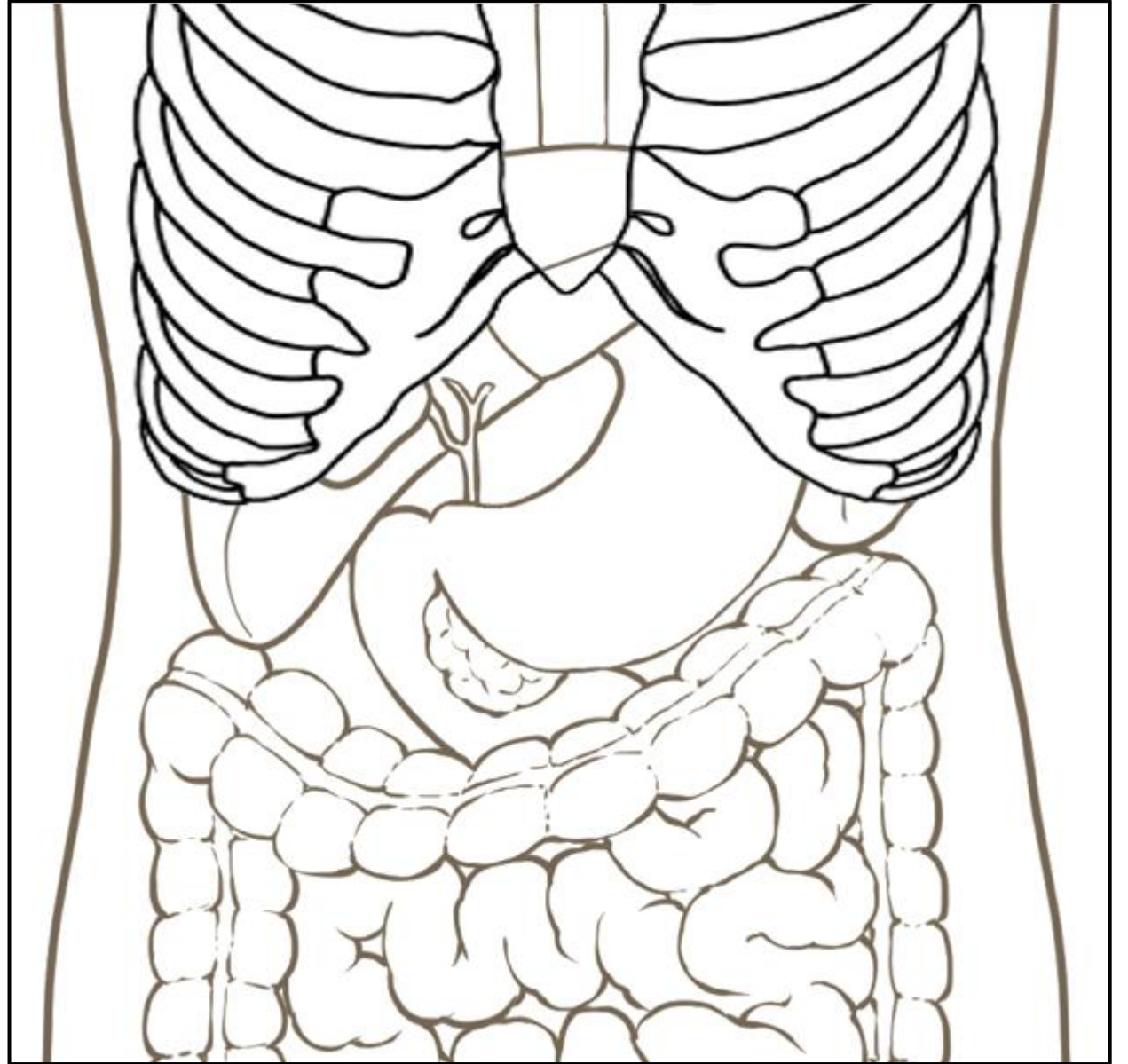
心窩部橫走查

左肋間走查

右肋骨弓下縱走查

右肋骨弓下橫走查

右肋間走查

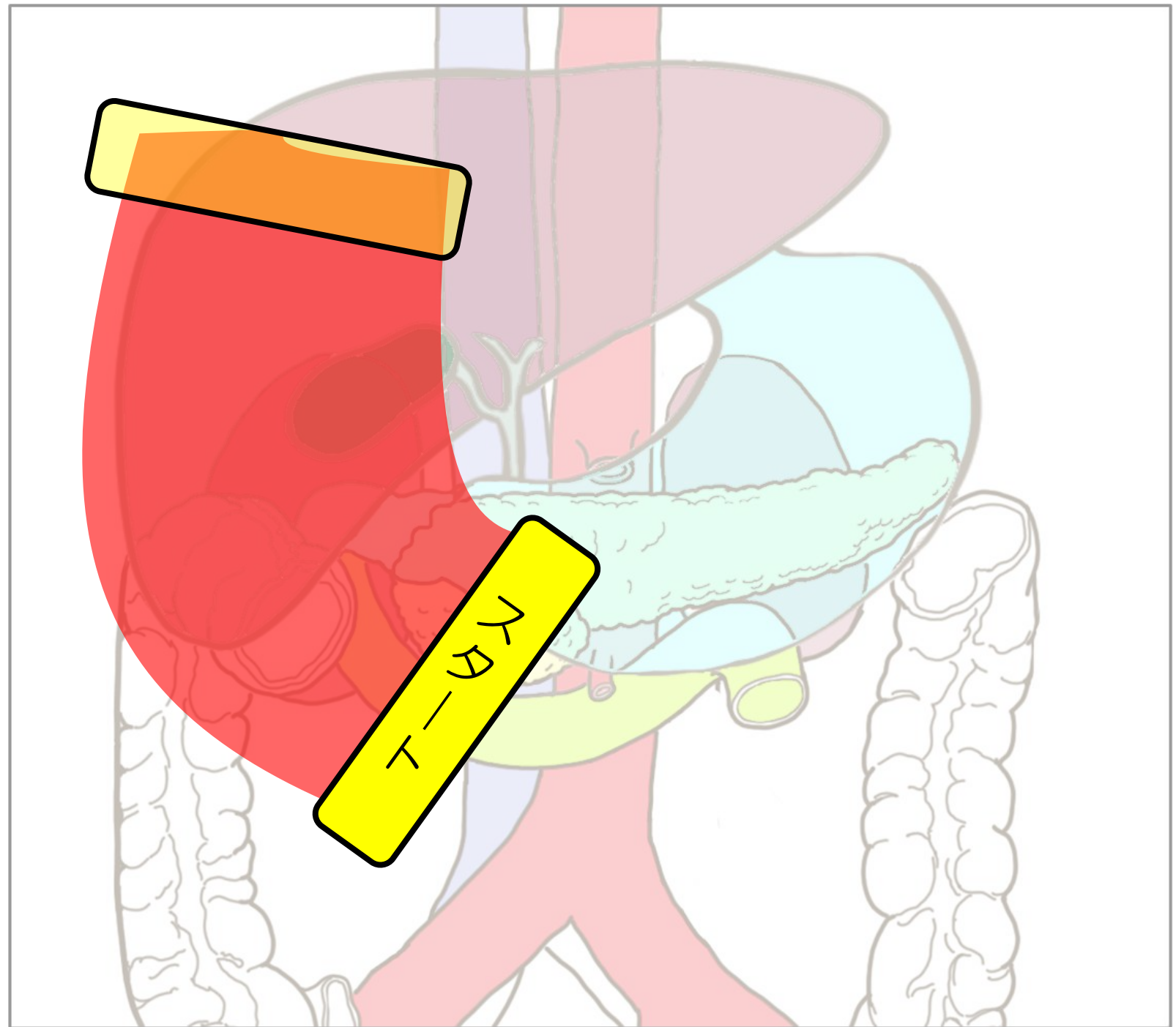



右肋骨弓下横走査

肝右葉後区域

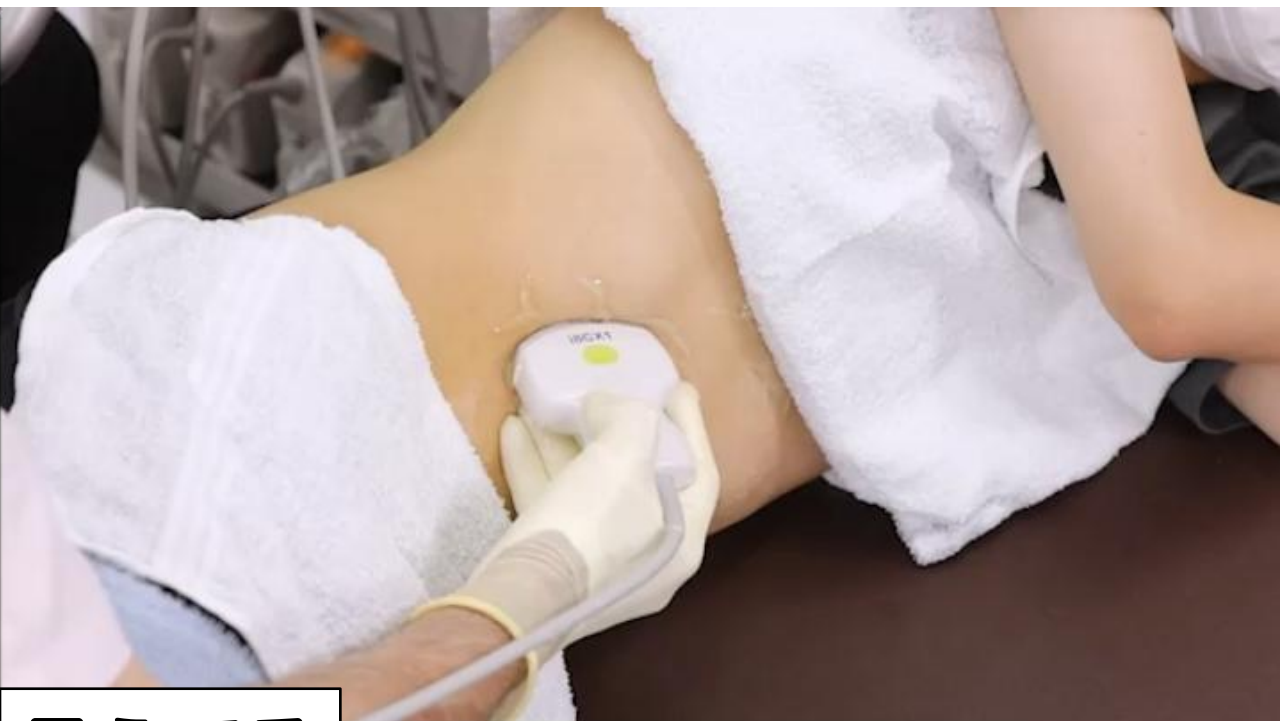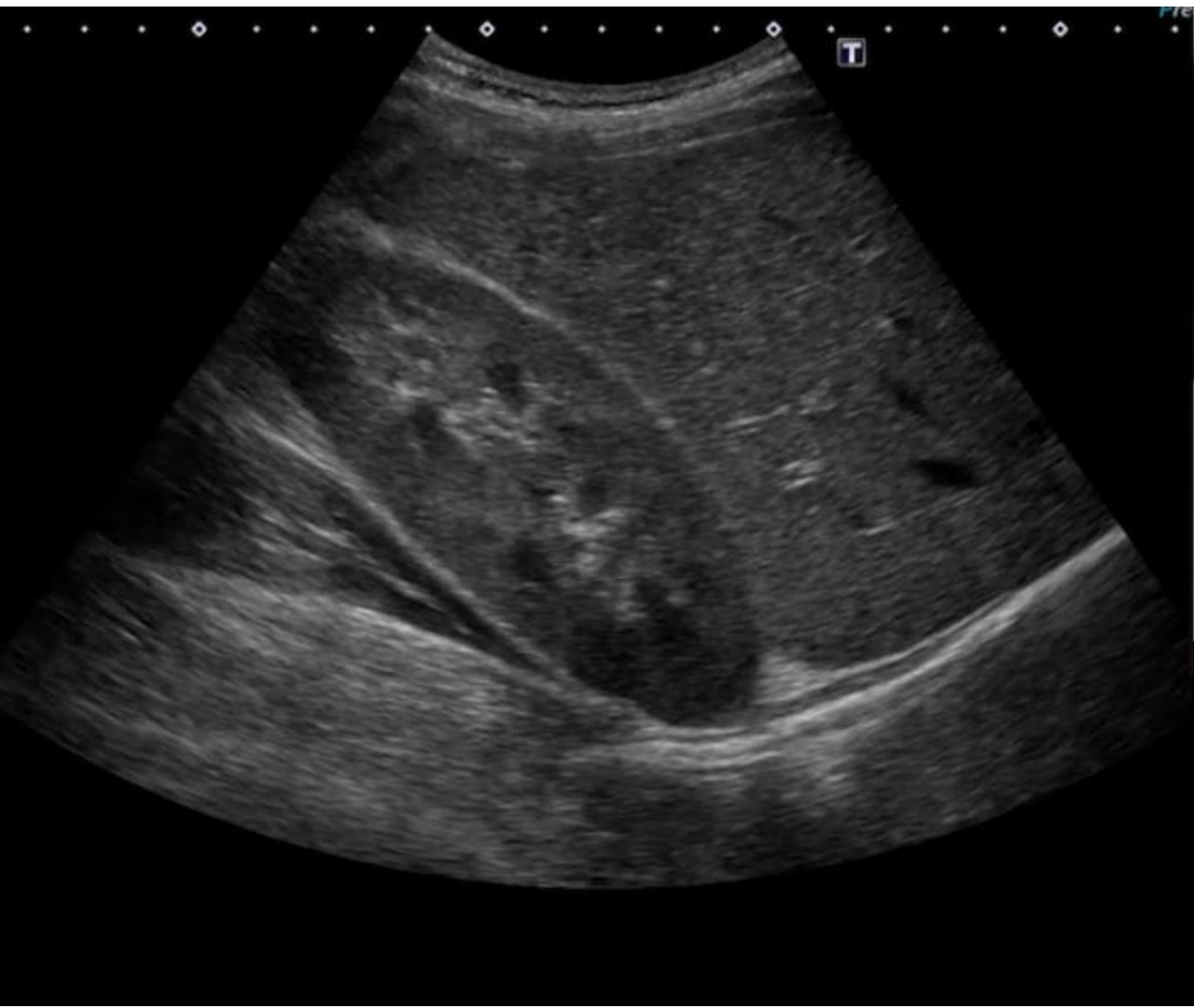右腎

プローブ



右肋骨弓下縦走査 「右腎臓と肝臓」

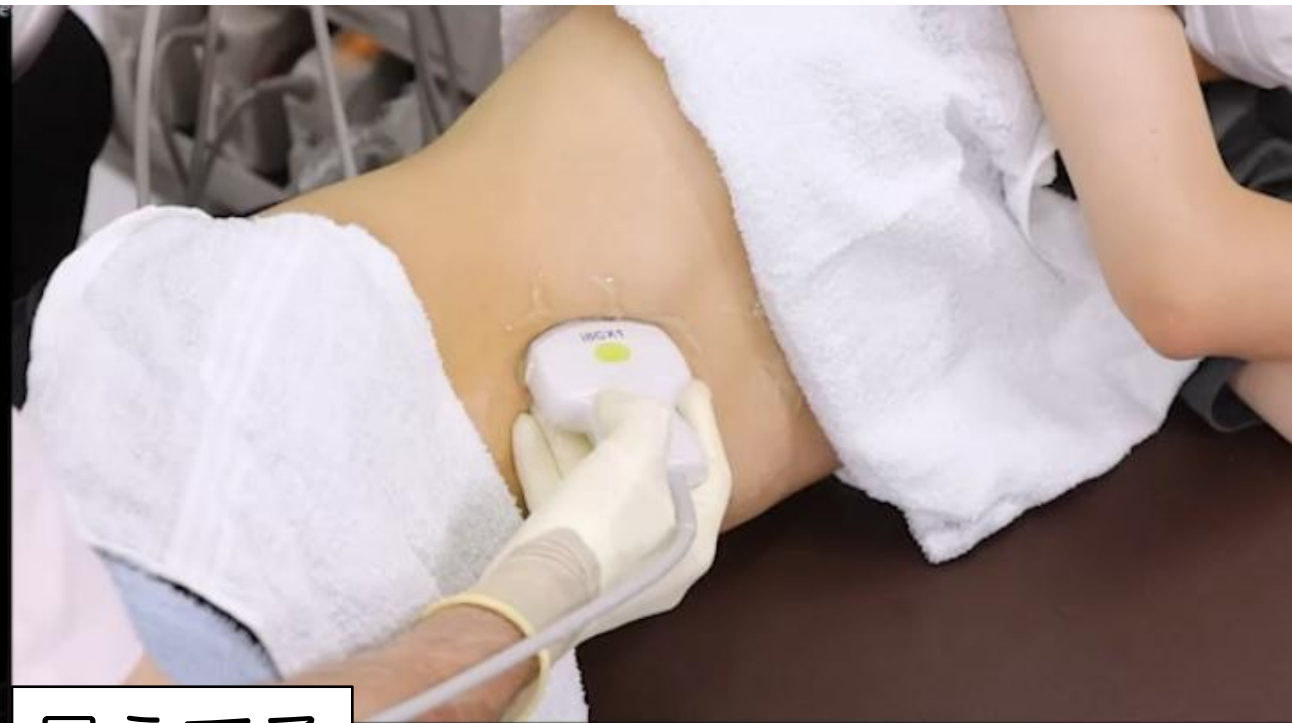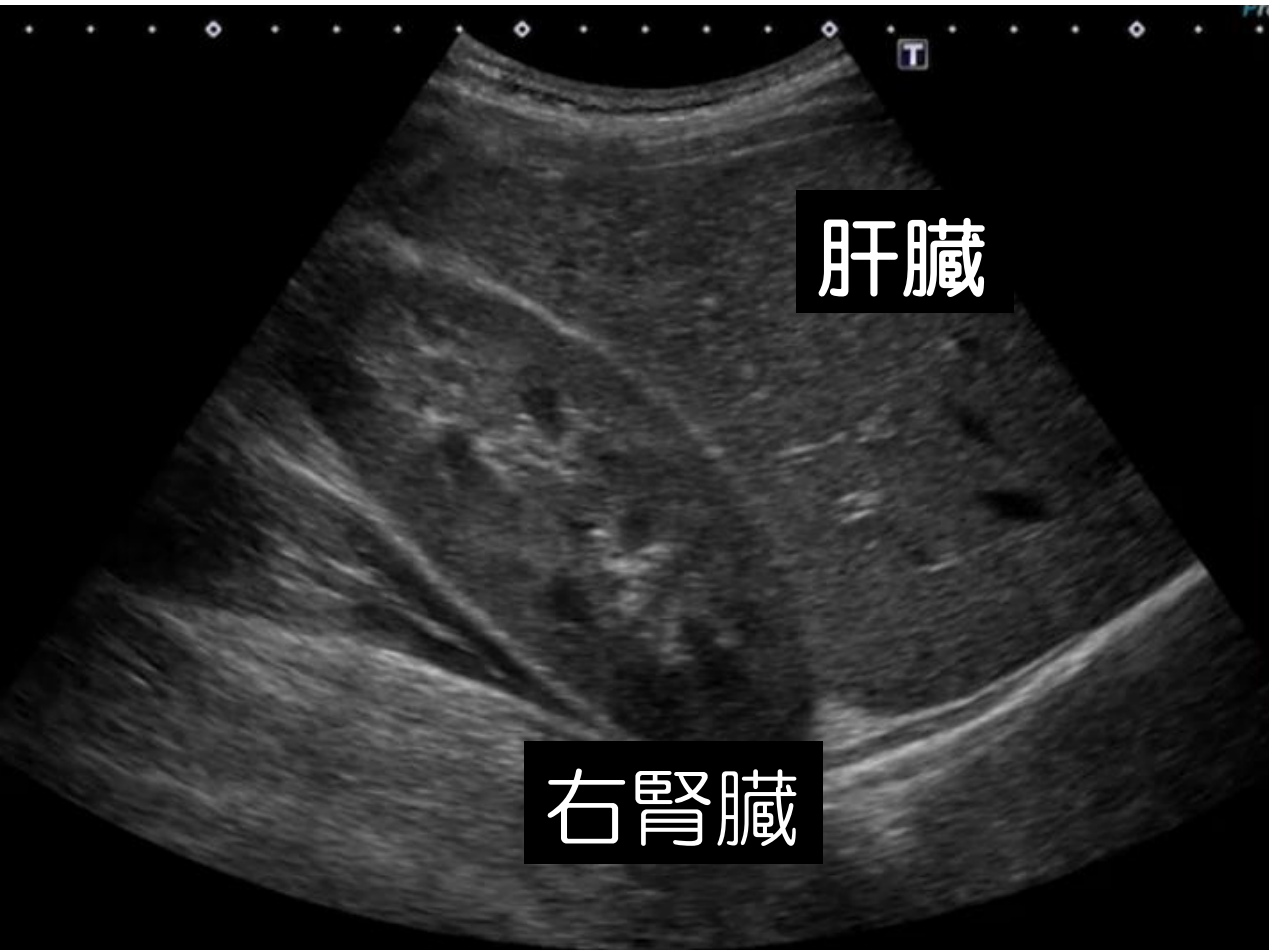
肝胆腎すい 14



見えてる
肝臓 右腎臓

右肋骨弓下縦走査 「右腎臓と肝臓」

肝胆腎すい 14



「腹部消化管」

心窩部縦走査

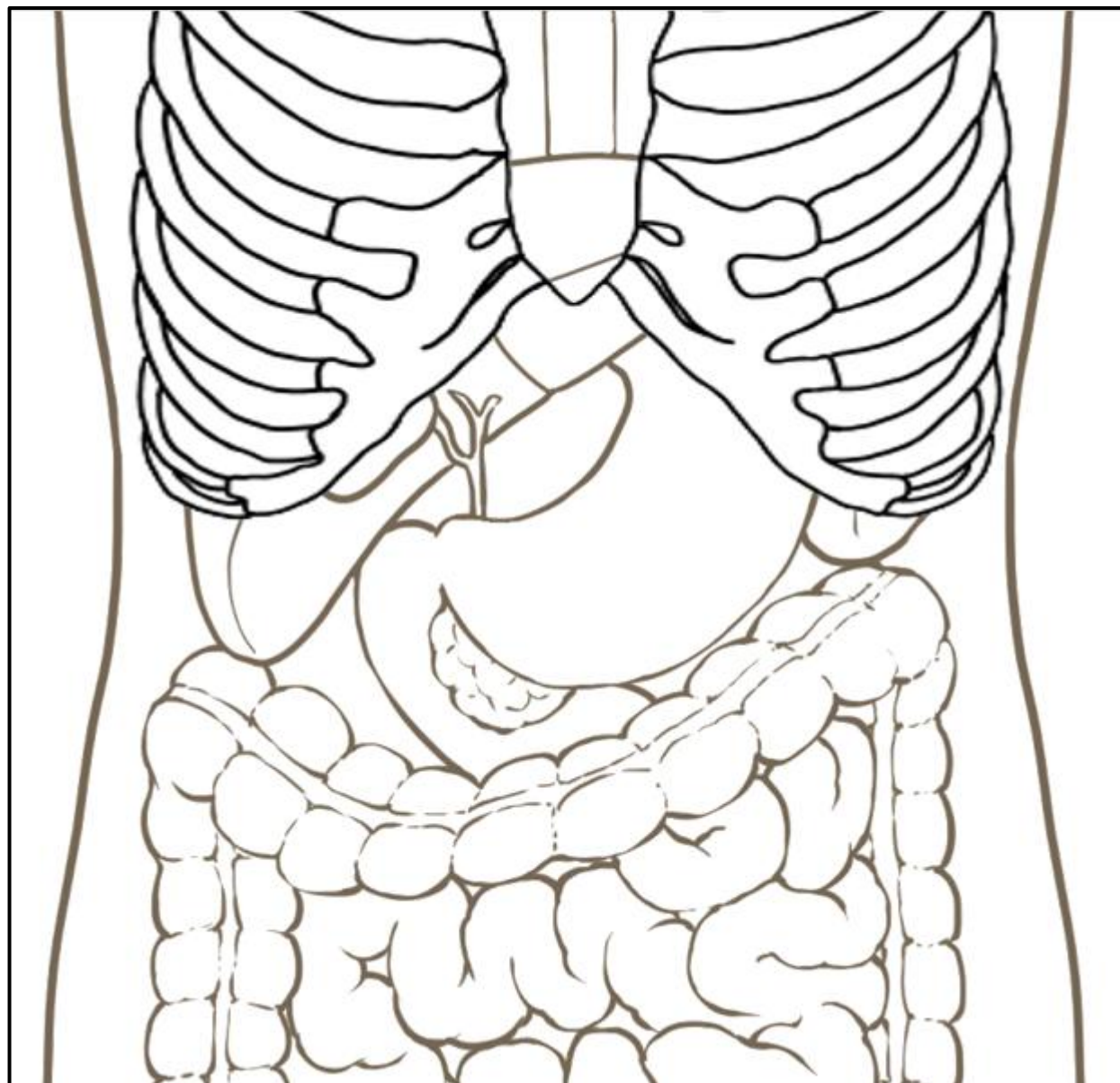
心窩部横走査

左肋間走査

右肋骨弓下縦走査

右肋骨弓下横走査

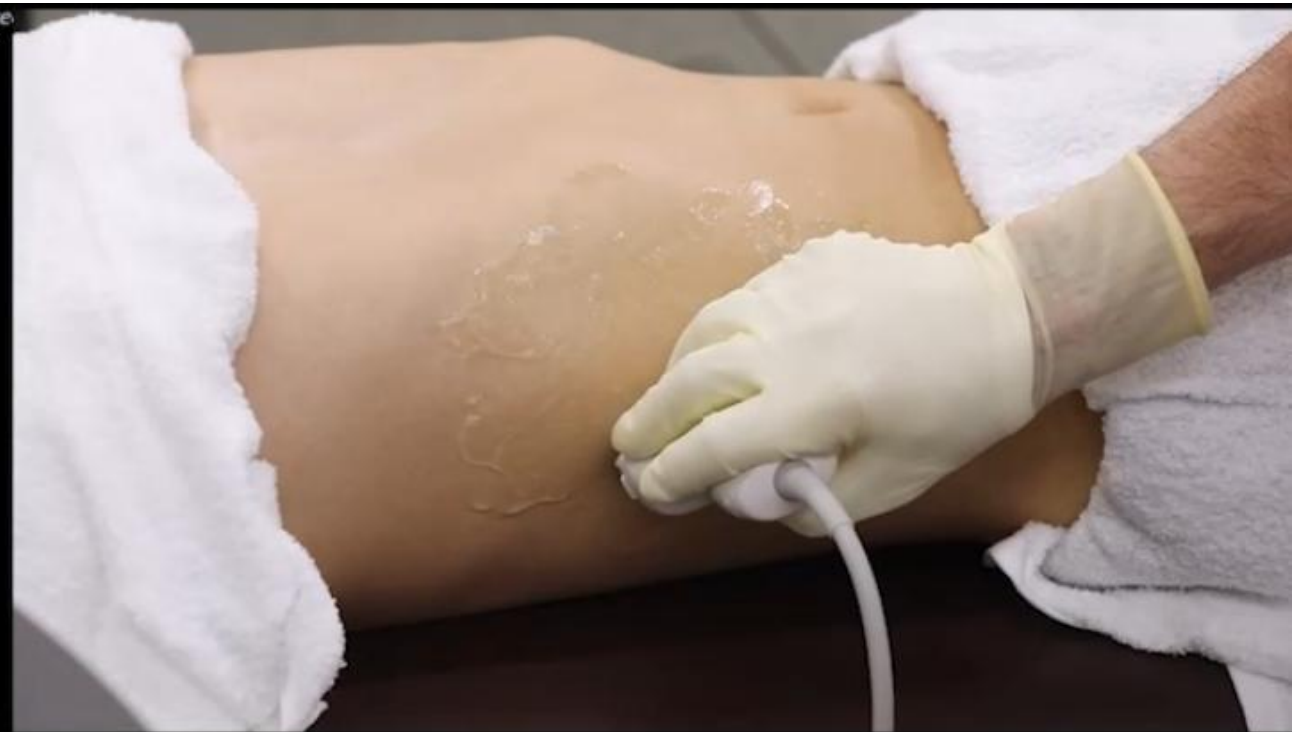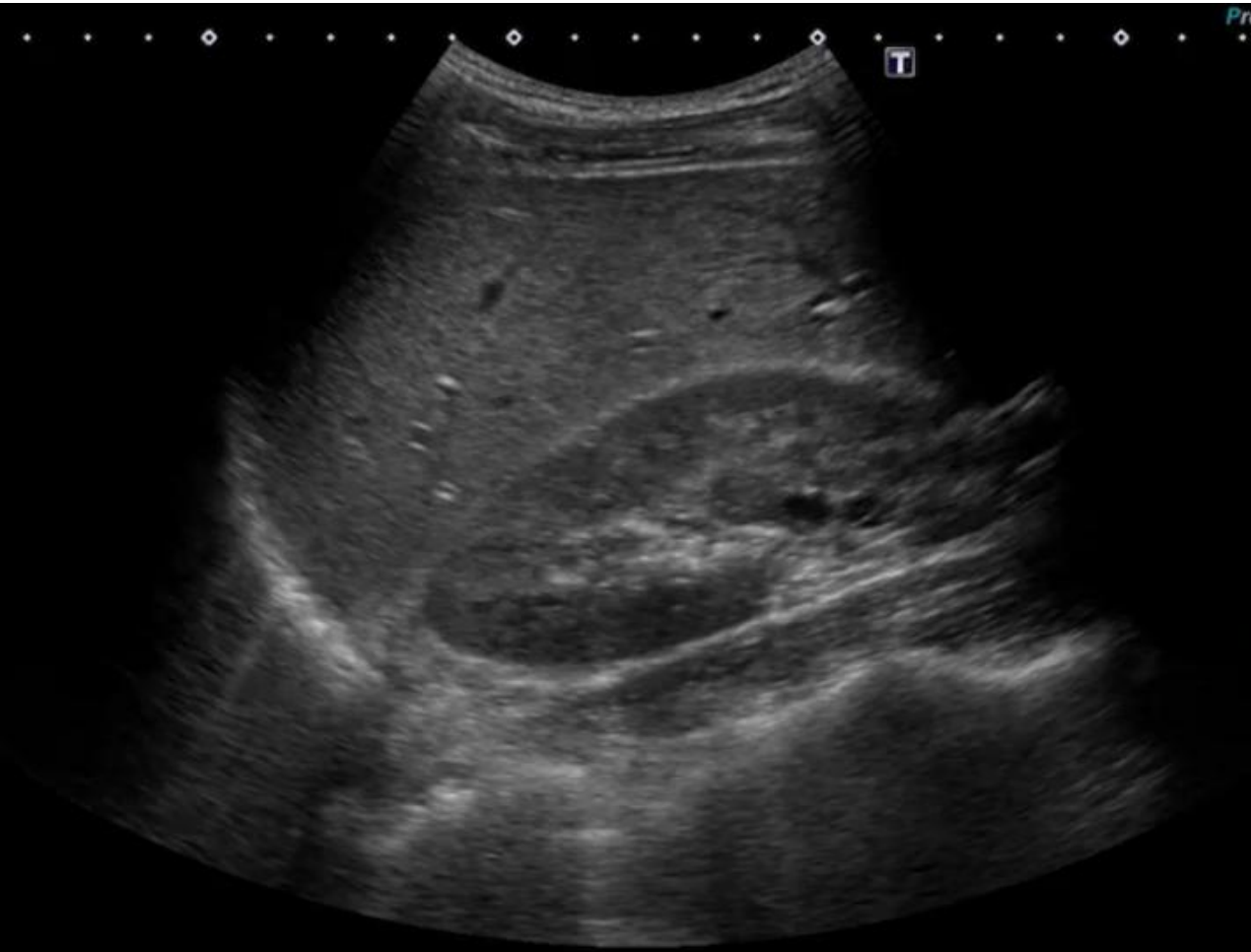
右肋間走査



右肋間走査 「右腎臓と肝臓」

肝胆腎すい 15

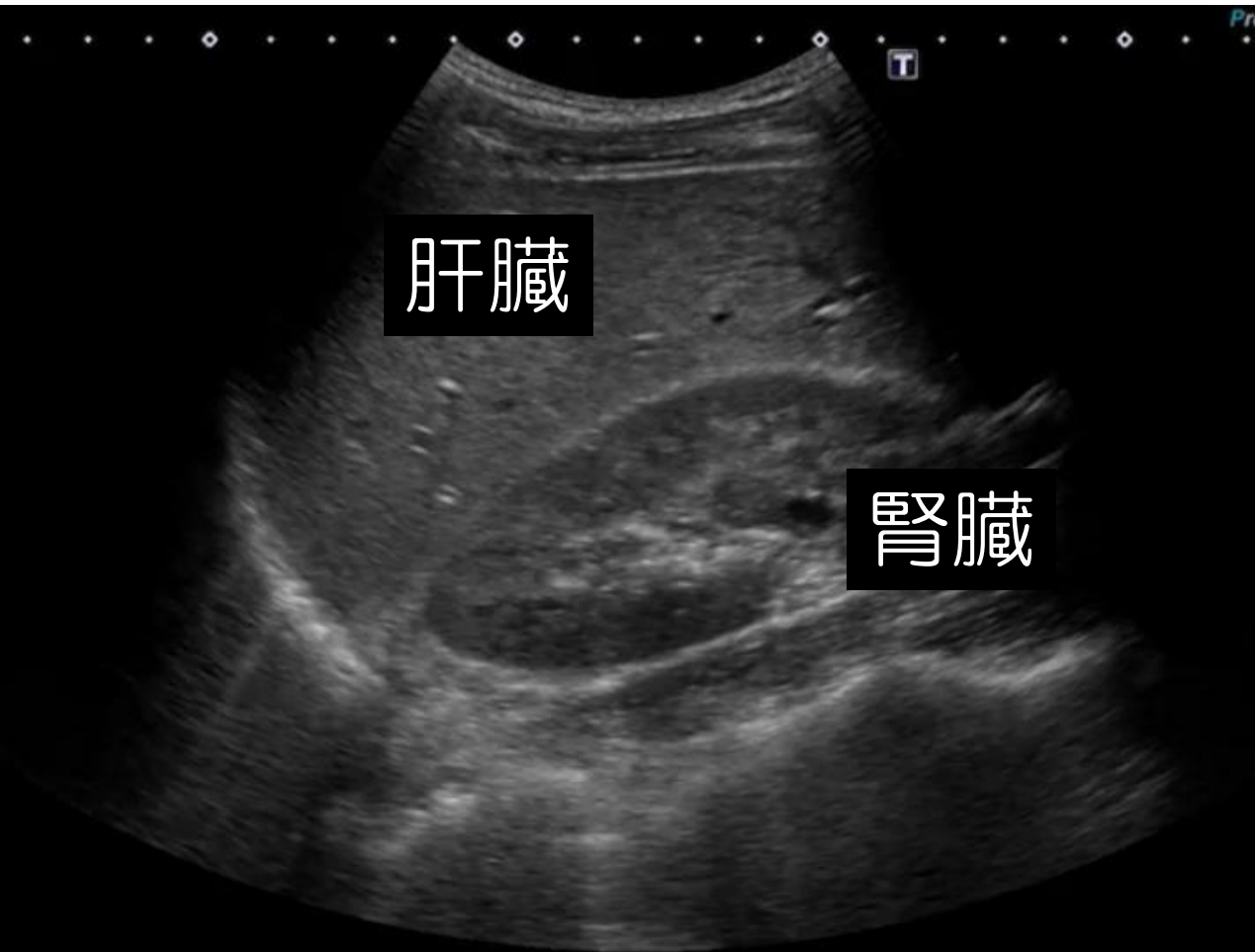
めっちゃ重要！



右肋間走査 「右腎臓と肝臓」

肝胆腎すい 15

めっちゃ重要！

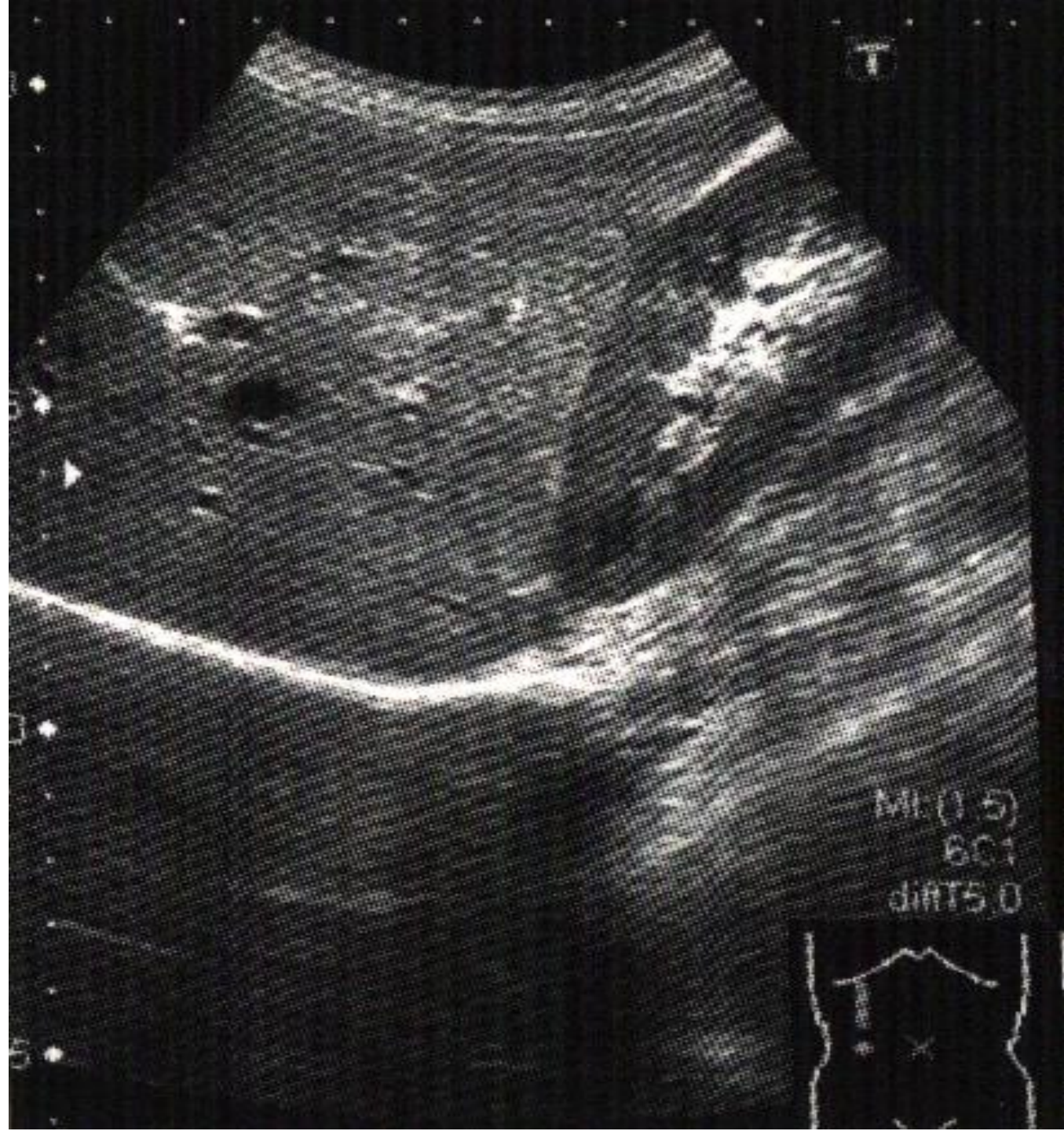
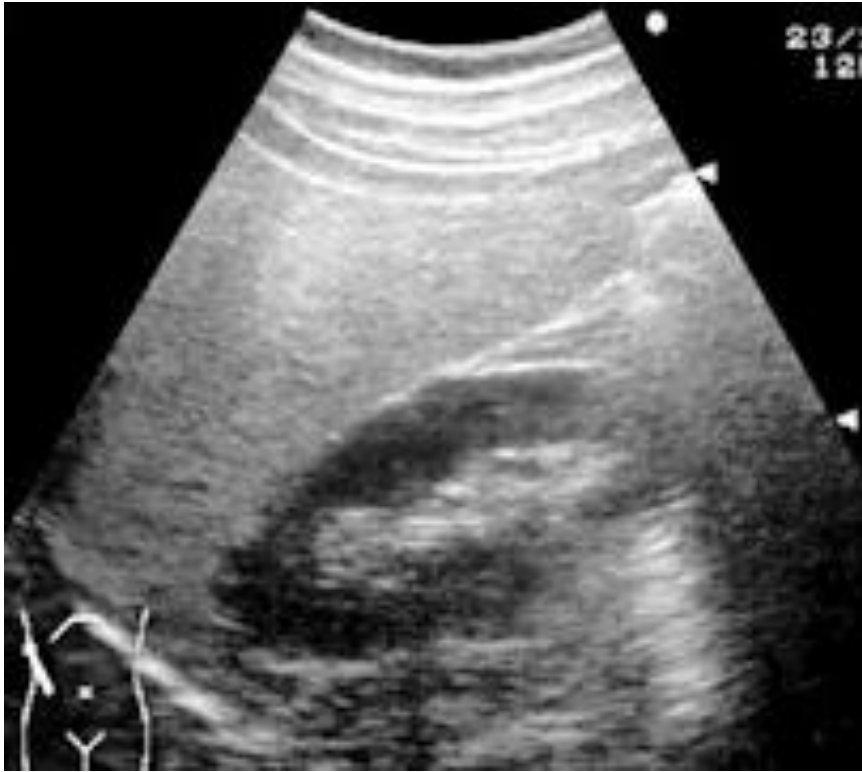
「肝腎コントラスト」

肝臓と腎臓を見比べる

めちゃくちゃ重要！

「脂肪肝」：肝臓ギラギラ

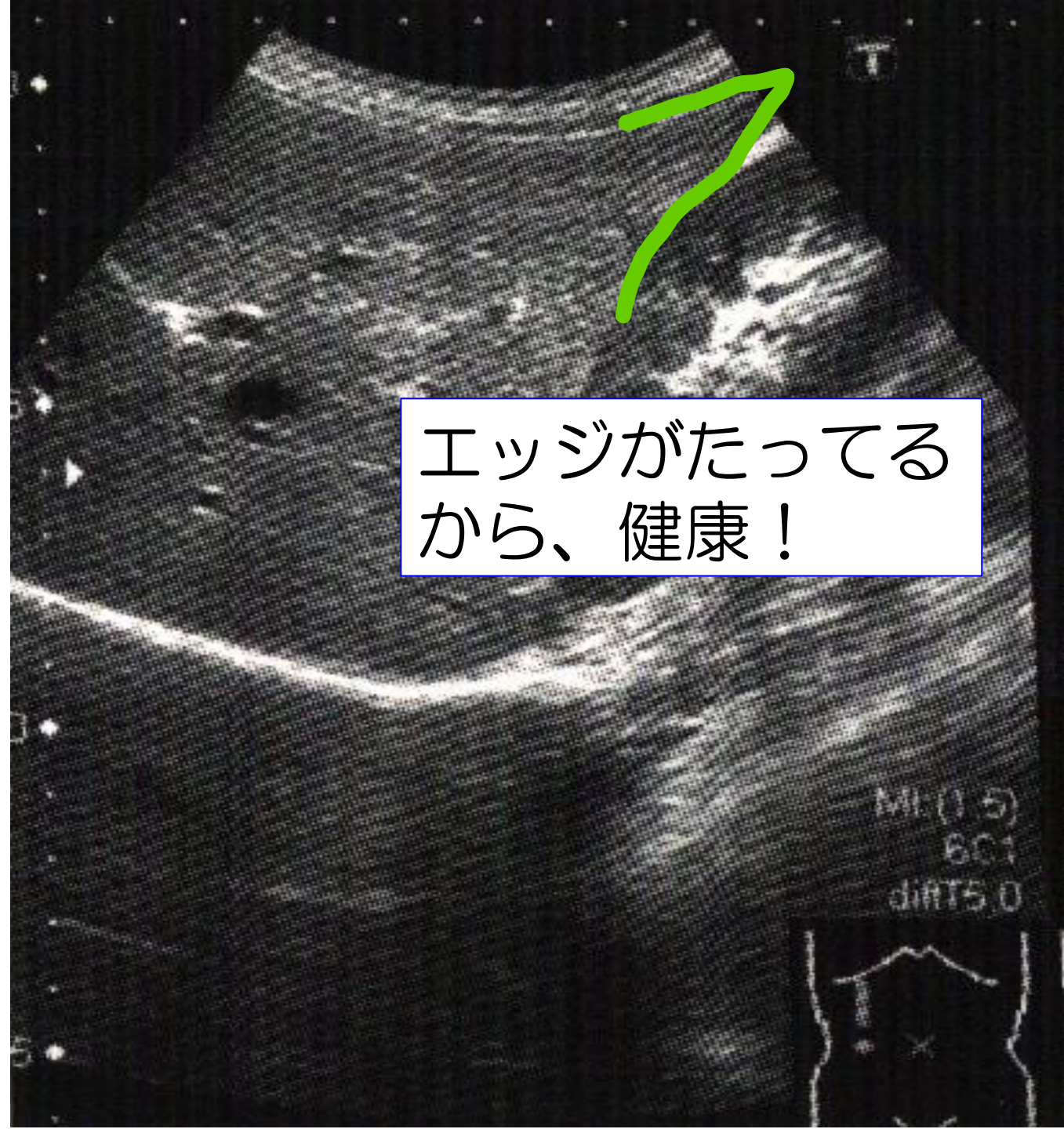
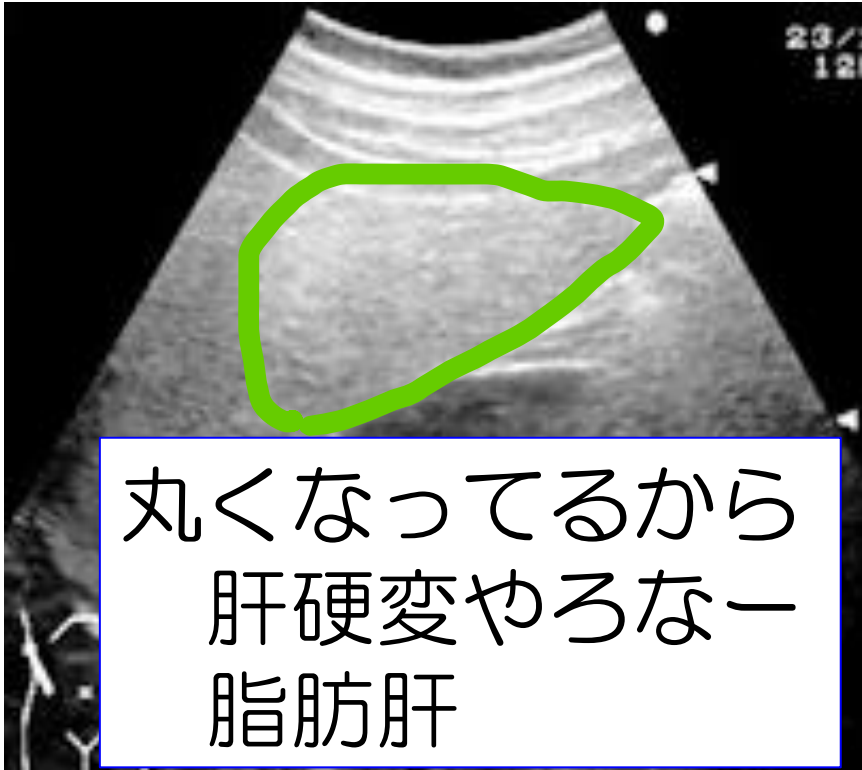


「肝腎コントラスト」

肝臓と腎臓を見比べる

めちゃくちゃ重要！

「脂肪肝」：肝臓ギラギラ



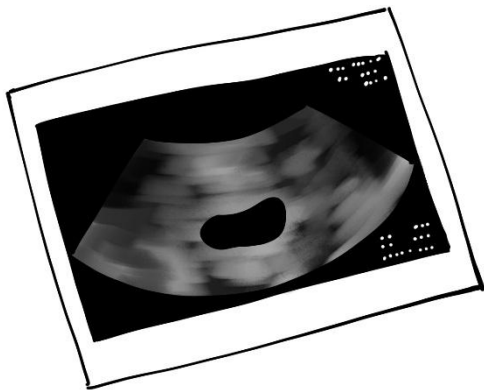
「卒業検定」

基本ファントムの中にある

基本ファントム



- 1 円柱
- 2 三角錐
- 3 立方体
- 4 そらまめ型
- 5 卵型



見つけて写真を撮って！
藤江先生か桜井に見せて！

「卒業検定」

基本ファントムの中にある

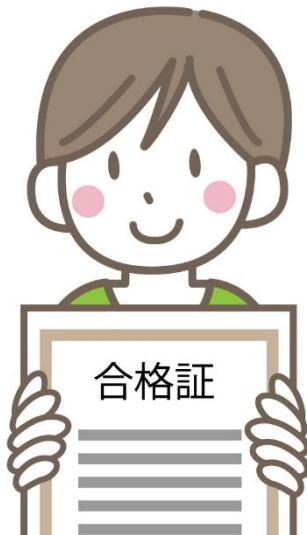基本ファントム



- 1 円柱
- 2 三角錐
- 3 立方体
- 4 そらまめ型
- 5 卵型

合格

5個中、4個以上正解で「合格！」



ここで、最終問題です！

資料内の画像の中に

- 1 左右が逆転している画像
- 2 食後に撮影したと思われる画像
- 3 臨床では使えないかなーって画像
があるかも！！

みんなで、相談して見つけてみて！

見つけてくれたら

得点ゲット！

